

## Kualitas Visual Radiograf Periapikal Konvensional Setelah Penyimpanan di Ruang Arsip Rekam Medis RSGM Universitas Jember

(Visual Quality of Conventional Periapical Radiographs After Storage in the Medical Record Archive Room, RSGM Universitas Jember)

Swasthi Prasetyarini<sup>1</sup>, Gilbert Edgar Nurandhito<sup>2</sup>, Peni Pujiastuti<sup>3</sup>

<sup>1</sup> Bagian Radiologi, Fakultas Kedokteran Gigi, Universitas Jember, Indonesia

<sup>2</sup> Fakultas Kedokteran Gigi Universitas Jember, Jember, Indonesia, Indonesia

<sup>3</sup> Bagian Periodonsia, Fakultas Kedokteran Gigi, Universitas Jember, Indonesia

### Abstrak

Pemeriksaan penunjang radiologi masih menjadi pilihan utama dalam membantu dokter gigi menegakkan diagnosis dan rencana perawatan. Radiografi adalah dasar dari diagnostik penggambaran dalam kedokteran gigi karena fokus utama dalam bidang ini adalah jaringan keras gigi dan tulang penyangga gigi. Pemeriksaan radiografi gigi adalah pemeriksaan yang menunjang ditegakannya diagnosis, pembuatan prognosis, perencanaan perawatan, dan untuk mengevaluasi hasil perawatan yang telah dilakukan pada pasien di bidang kedokteran gigi. Untuk mengetahui penurunan kualitas visual radiograf periapikal konvensional kedokteran gigi melalui indikator timbulnya bercak kecokelatan setelah penyimpanan selama 21 bulan di Ruang Arsip Rekam Medis RSGM Universitas Jember. Penelitian ini dilakukan pada 75 radiograf periapikal konvensional sebagai sampel yang disimpan dalam Ruang Arsip Rekam Medis RSGM Universitas Jember dengan suhu 22 °C-28 °C dengan menggunakan Air Conditioner selama 24 jam, diterangi dengan lampu 40 W, serta dalam kondisi kelembapan ruangan 40%-50%. Data penelitian dianalisis menggunakan analisis deskriptif. Penelitian ini menunjukkan bahwa durasi penyimpanan radiograf periapikal konvensional mempengaruhi kualitas radiograf tersebut. Terdapat penurunan kualitas visual radiograf periapikal konvensional melalui indikator timbulnya bercak kecokelatan setelah penyimpanan selama 21 bulan di Ruang Arsip Rekam Medis RSGM Universitas Jember dan terjadi penurunan kualitas visual radiograf sesuai dengan peningkatan waktu penyimpanan radiograf.

**Kata kunci:** kualitas visual, penyimpanan, radiograf periapikal konvensional

### Abstract

Radiologic supportive examinations are still the primary choice in helping dentists establish a diagnosis and treatment plan. Radiography is the basis of diagnostic imaging in dentistry because the main focus in this field is the hard tissue of the teeth and the bone supporting the teeth. Dental radiographic examination is an examination that supports the establishment of diagnosis, making prognosis, treatment planning, and to evaluate the results of treatment that has been carried out on patients in the field of dentistry. To determine the decline in the visual quality of conventional periapical radiographs of dentistry through the indicator of the onset of brown spots after storage for 21 months in the Medical Record Archive Room of RSGM University of Jember. This study was conducted on 75 conventional periapical radiographs as samples stored in the Medical Record Archive Room of RSGM University of Jember with a temperature of 22°C-28°C using Air Conditioner for 24 hours, illuminated with 40 W lamp, and room humidity conditions of 40%-50%. The research data were analyzed using descriptive analysis. This study shows that the storage duration of conventional periapical radiographs affects the quality of the radiographs. There is a decrease in the visual quality of conventional periapical radiographs through the indicator of brown spots after 21 months of storage in the Medical Records Archive Room of RSGM University of Jember and there is a decrease in the visual quality of radiographs according to the increase in radiograph storage time.

**Keywords:** conventional periapical radiographs, storage, visual quality

**Korespondensi (Correspondence) :** Gilbert Edgar Nurandhito, Kedokteran Gigi Universitas Jember, Jl. Kalimantan, Rumah Sakit Gigi dan Mulut Universitas Jember, Jember, Jawa Timur 68121. Email: [gilbert.edgar6183@gmail.com](mailto:gilbert.edgar6183@gmail.com)

Pemeriksaan penunjang radiologi masih menjadi pilihan utama dalam membantu dokter gigi menegakkan diagnosis dan rencana perawatan. Radiografi adalah dasar dari diagnostik penggambaran dalam kedokteran gigi karena fokus utama dalam bidang ini adalah jaringan keras gigi dan tulang penyangga gigi.<sup>1</sup> Radiograf dengan kualitas yang baik akan dapat memberikan informasi yang sebanyak-banyaknya yang secara klinis kadang sulit didapatkan.<sup>2</sup>

Radiograf kedokteran gigi adalah salah satu dokumen informasi pasien yang penting dalam rekam medis pasien. Berdasarkan Peraturan Menteri Kesehatan (Permenkes) Republik Indonesia Nomor 269/MENKES/PER/III/2008 tentang Rekam Medis, rekam medis pasien rawat inap di

rumah sakit wajib disimpan sekurang-kurangnya untuk jangka waktu 5 (lima) tahun terhitung dari tanggal terakhir pasien berobat atau dipulangkan.<sup>3</sup> Durasi dan kondisi tempat penyimpanan radiograf dalam rekam medis merupakan faktor yang berperan dalam penyebab terjadinya penurunan kualitas radiograf. Menurut Keputusan Kepala Badan Pengawas Tenaga Nuklir Nomor 01-P/Ka-BAPETEN/I-03 tentang Pedoman Dosis Pasien Radiagnostik Tahun 2003 Bab II.A, telah ditentukan persyaratan administrasi di mana jangka waktu penyimpanan arsip hasil radiologi sekurang-kurangnya adalah selama 5 (lima) tahun.<sup>4</sup> Realitanya banyak ditemukan penurunan kualitas visual pada radiograf yang disimpan dalam waktu yang tidak terlalu lama. Hal ini disebabkan karena kondisi ruang arsip

tempat menyimpan radiograf pasien kurang optimal sehingga kualitas radiograf tersebut menurun.

Pada penelitian mengenai penurunan kualitas visual radiograf ditemukan bahwa kualitas radiograf dalam bulan ke-3 yang disimpan sudah mengalami penurunan kualitas sedang (menurun 23,41%), kualitas radiograf dalam bulan ke-6 mengalami penurunan kualitas sedang (menurun 30,77%), dan dalam bulan ke-12 mengalami penurunan kualitas sedang (menurun 42,31%).<sup>2,5</sup> Diperkirakan semakin lama radiograf disimpan, akan semakin besar penurunan kualitas radiograf yang terjadi, yang mana ketika kualitas radiograf menurun maka kemungkinan terjadi kesalahan interpretasi informasi meningkat sehingga bisa mempengaruhi diagnosis yang akan ditegakkan.

Radiograf diperlukan dalam mengevaluasi hasil perawatan yang telah dilakukan pada pasien dalam durasi waktu tertentu. Durasi evaluasi perawatan memerlukan waktu yang bervariasi, tergantung dari jenis perawatan yang diberikan. Pada beberapa kasus perawatan, seperti perawatan endodontia dan orthodontia, memerlukan waktu yang cukup lama.<sup>5</sup> Dalam durasi evaluasi perawatan tersebut, radiograf harus disimpan di dalam ruang arsip pasien. Suhu udara untuk arsip sesuai dengan suhu ruangan ideal yang sesuai untuk kertas berkisar antara 20-24°C dengan kelembapan 45-60%.<sup>6</sup> Penyimpanan dengan kondisi tersebut dapat menyebabkan penurunan kualitas radiograf yang disimpan oleh karena radiograf kurang terlindungi dari partikel-partikel yang ada di ruang arsip tersebut sehingga meningkatkan peluang terjadinya penurunan kualitas radiograf karena arsip disimpan dalam rak terbuka. Oleh karena itu, radiograf yang berada di dalam rak terbuka tersebut kemungkinan sudah mengalami penurunan visual jika sudah berada di tempat tersebut lebih dari 3 bulan sehingga ketika diinterpretasikan akan menghasilkan interpretasi yang kurang baik.<sup>5</sup>

Kualitas radiograf harus baik dan dapat bertahan selama mungkin sebagai bagian dari data rekam medis pasien agar ketika diperlukan tidak terjadi kesalahan interpretasi terutama pada perawatan-perawatan yang memerlukan kunjungan berulang, salah satunya perawatan endodontia. Terdapat penelitian yang menyatakan bahwa setelah dilakukan perawatan endodontik non bedah, diperlukan observasi serta kontrol untuk penyembuhan lengkap pada 3 bulan, 6 bulan, serta 1 tahun setelah pengisian saluran akar.<sup>7</sup> Terdapat penelitian yang menyatakan prevalensi perawatan endodontia pada pasien yang berkunjung ke RSGM Universitas Jember tahun 2015 sebesar 36%.<sup>8</sup> Terdapat pula penelitian yang menyatakan jika sebanyak 73,33% dokter gigi melakukan rujukan ke klinik atau rumah sakit gigi dan mulut yang memiliki alat radiografi sebelum

melakukan perawatan endodontik di Kabupaten Maros.<sup>9</sup> Berdasarkan hasil penelitian yang telah dilakukan sebelumnya dan uraian di atas, peneliti ingin mengetahui apakah adanya penurunan kualitas visual radiograf periapikal konvensional melalui indikator timbulnya artefak/bercak kecokelatan setelah penyimpanan selama 21 bulan di Ruang Arsip Rekam Medis RSGM Universitas Jember. Radiograf periapikal konvensional yang akan diteliti telah disimpan selama 21 bulan sejak Oktober 2019-Juli 2021 karena berdasarkan BAPETEN jangka waktu penyimpanan arsip hasil radiologi sekurang-kurangnya adalah selama 5 (lima) tahun. Penelitian ini menggunakan referensi penelitian oleh Supriyadi (2013) mengenai penurunan kualitas visual radiograf kedokteran gigi radiograf yang disimpan selama 6 bulan dan 12 bulan.

#### METODE PENELITIAN

Penelitian ini dilakukan dengan metode penelitian observasional deskriptif. Penelitian ini merupakan penelitian deskriptif kuantitatif yang menggunakan pendekatan *cross sectional*; peneliti melakukan observasi pada populasi yang sesuai dengan kriteria penelitian dalam satu waktu dan menghasilkan kesimpulan penelitian dalam waktu yang sama.<sup>10</sup>

*Ethical clearance* untuk prosedur pengamatan terhadap radiograf periapikal konvensional dilakukan di Komisi Etik Penelitian Kesehatan (KEPK), Fakultas Kedokteran Gigi, Universitas Jember dan telah disetujui dengan nomor 1273/UN25.8/KEPK/DL/2021. Observasi pada radiograf periapikal konvensional dilakukan di Ruang Arsip Rekam Medis RSGM Universitas Jember. Sampel pada penelitian ini adalah radiograf periapikal konvensional pasien Klinik Konservasi Gigi yang disimpan di Ruang Arsip Rekam Medis RSGM Universitas Jember sejak Oktober 2019 hingga Juli 2021 (telah disimpan selama 21 bulan). Kondisi Ruang Arsip Rekam Medis RSGM Universitas Jember bersuhu di antara 22 °C-28 °C dengan menggunakan Air Conditioner selama 24 jam, diterangi dengan lampu 40 W, serta dalam kondisi kelembapan ruangan 40%-50%.

Penelitian ini diawali dengan mempersiapkan sampel penelitian yang sesuai kriteria. Kemudian peneliti memilah sampel berdasarkan nama operator yang melakukan pemeriksaan radiograf pada pasien yang dirawat di Klinik Konservasi Gigi dan tanggal pembuatan Radiograf yang dibuat pada Oktober 2019. Hasil pemilahan radiograf periapikal konvensional diamati oleh 3 pengamat dalam waktu yang berbeda untuk mengatasi subyektifitas pengamatan. Pengamatan dilakukan dengan cara mengaplikasikan radiograf pada kertas milimeter transparan yang disesuaikan ukuran radiograf periapikal konvensional. Penentuan luas daerah yang mengalami penurunan kualitas dilakukan dengan cara menghitung jumlah total kotak pada kertas milimeter

transparan yang mengalami penurunan *visual characteristic* (terdapat artefak/bercak kecokelatan) tersebut sehingga diperoleh hasil penurunan kualitas visual radiograf pada setiap radiograf sesuai lama penyimpanannya.<sup>5</sup>

Hasil pengamatan radiograf periapikal konvensional diukur penurunan kualitas visual radiograf dari artefak/bercak cokelat dilakukan dengan menggunakan rumus <sup>5</sup>:

$$X = \frac{\sum \text{Kotak Radiograf yang Berubah}}{\sum \text{Total Kotak}} \times 100\%$$

Hasil pengukuran penurunan kualitas visual radiograf periapikal konvensional dilakukan penilaian/*scoring* sebagai berikut:

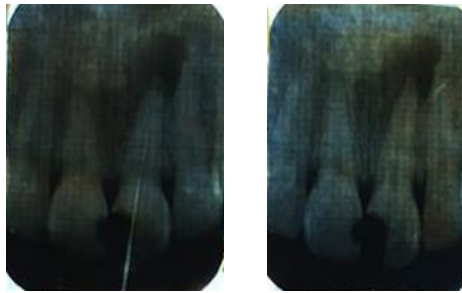
- 1) Tidak terjadi penurunan kualitas visual radiograf dari seluruh permukaan radiograf (0%) = Skor 0
- 2) Terjadi penurunan kualitas visual radiograf ringan dari seluruh permukaan radiograf (1% - 25%) = Skor 1
- 3) Terjadi penurunan kualitas visual radiograf sedang dari seluruh permukaan radiograf (26% - 50%) = Skor 2

- 4) Terjadi penurunan kualitas visual radiograf berat dari seluruh permukaan radiograf (51% - 75%) = Skor 3
- 5) Terjadi penurunan kualitas visual radiograf sangat berat dari seluruh permukaan radiograf (76% - 100%) = Skor 4

Data hasil penelitian kelompok sampel yang didapat selanjutnya dianalisis menggunakan analisis deskriptif dengan cara mendeskripsikan data yang telah didapatkan dan mengklasifikasikan data tersebut agar dapat diinterpretasikan. Analisis dilakukan dengan mengamati hubungan besar persentase penurunan kualitas visual radiograf yang menjadi sampel penelitian. Hasil analisis kemudian dinilai sesuai dengan *scoring* yang telah ada.

### HASIL

Radiograf periapikal konvensional yang diteliti seperti Gambar 1. Hasil penilaian terhadap radiograf periapikal konvensional setelah penyimpanan selama 21 bulan di Ruang Arsip Rekam Medis RSGM Universitas Jember yang ditampilkan pada Tabel 1 dan Tabel 2.



**Gambar 1.** Radiograf Periapikal Konvensional setelah Penyimpanan Selama 21 Bulan

**Tabel 1.** Distribusi data penurunan kualitas visual radiograf periapikal konvensional setelah penyimpanan selama 21 bulan di Ruang Arsip Rekam Medis RSGM Universitas Jember

No	P	n	Skor				
			0 (0%)	1 (1%-25%)	2 (26%-50%)	3 (51%-75%)	4 (76%-100%)
1.	A	75	13	1	9	10	42
2.	B	75	13	6	4	11	41
3.	C	75	14	7	11	12	31
Rata-rata Total			13,33 (17,77%)	4,67 (6,22%)	8 (10,67%)	11 (14,67%)	38 (50,67%)

Keterangan:  
P= Pengamat  
n= Besar Sampel

**Tabel 2.** Penilaian hasil pengukuran penurunan kualitas visual radiograf periapikal konvensional setelah penyimpanan selama 21 bulan di Ruang Arsip Rekam Medis RSGM Universitas Jember

No	P	n	X Min (0%-Skor 0)	X Max (100%-Skor 4)	Rata-rata X	Skor
1.	A	75	13	34	0,6877 (68,78%)	3
2.	B	75	13	36	0,6722 (67,22%)	3
3.	C	75	14	25	0,5844 (58,44%)	3
Rata-rata Total			13,33 (17,77%)	31,67 (42,2267%)	0,6481 (64,81%)	3

Keterangan:

P= Pengamat

n= Besar Sampel

X= Penurunan Kualitas Visual Radiograf

Tabel 1 menunjukkan bahwa persentase jumlah radiograf periapikal konvensional setelah penyimpanan selama 21 bulan di Ruang Arsip Rekam Medis RSGM Universitas Jember yang mengalami penurunan pada skor 0 yaitu 17,77%, skor 1 yaitu 6,22%, skor 2 yaitu 10,67%, skor 3 yaitu 14,67%, dan skor 4 yaitu 50,67%. Berdasarkan penghitungan tersebut diketahui persentase jumlah radiograf periapikal konvensional yang mengalami penurunan kualitas visual pada skor 4 merupakan persentase tertinggi yaitu 50,67% dan penurunan kualitas visual pada skor 1 merupakan persentase terendah yaitu 6,22% dari 75 radiograf.

Tabel 2 menunjukkan bahwa rata-rata penurunan kualitas visual radiograf periapikal konvensional setelah penyimpanan selama 21 bulan di Ruang Arsip Rekam Medis RSGM Universitas Jember adalah 64,81% dan termasuk skor 3 yaitu penurunan kualitas visual radiograf berat. Penurunan kualitas visual terendah sebesar 0% (skor 0) terdapat pada rata-rata 13,33 (17,77%) radiograf dari 75 radiograf periapikal konvensional yang diteliti, sedangkan penurunan kualitas visual tertinggi sebesar 100% (skor 4) terdapat pada rata-rata 31,67 (42,2267%) radiograf dari 75 radiograf periapikal konvensional yang diteliti.

## PEMBAHASAN

Hasil dari penelitian ini menunjukkan penurunan kualitas visual sebesar 64,81% dan termasuk skor 3 yaitu penurunan kualitas visual radiograf berat. Penurunan kualitas visual tertinggi, yaitu penurunan kualitas visual sebesar 100%, terdapat pada 42,2267% radiograf dari 75 radiograf periapikal konvensional yang diteliti. Penurunan kualitas visual yang terendah, yaitu kualitas visual sebesar 0%, terdapat pada 17,77% radiograf dari 75 radiograf periapikal konvensional yang diteliti. Persentase jumlah radiograf periapikal konvensional yang mengalami penurunan kualitas visual pada skor 4 merupakan persentase terbesar yaitu 50,67% dan penurunan kualitas visual pada skor 1 merupakan persentase terendah yaitu 6,22% dari 75 radiograf yang diteliti. Pada skor 1 dan skor 2 terdapat perbedaan jumlah radiograf

yang mengalami penurunan kualitas visual. Hal ini disebabkan karena terdapat radiograf dengan tepi artefak/bercak kecokelatan yang sejajar dengan garis batas yang ada pada kertas milimeter transparan sehingga sulit untuk ditentukan luas radiograf tersebut dengan pasti.

Penurunan visual radiograf konvensional pada penelitian ini kemungkinan disebabkan oleh radiograf-radiograf semakin lama disimpan maka akan lebih mengalami perlekatan dengan partikel-partikel yang menempel debu/kotoran yang menempel pada permukaan radiograf periapikal konvensional. Hal tersebut diperkirakan disebabkan juga oleh rak yang terlalu penuh sehingga jarak antar Dokumen Rekam Medis (DRM) yang disimpan rapat (ruang rak berisi rata-rata 200 DRM) sehingga sirkulasi udara dalam rak penyimpanan menjadi kurang baik.

Penurunan kualitas visual radiograf periapikal konvensional setelah penyimpanan selama 21 bulan di Ruang Arsip Rekam Medis RSGM Universitas Jember pada penelitian ini tercantum pada tabel 2, yaitu sebesar 64,81% dan termasuk skor 3 yaitu penurunan kualitas visual radiograf berat. Penurunan tersebut lebih tinggi jika dibandingkan dengan penurunan pada penelitian yang dilakukan oleh Pangestuti (2012) dan Supriyadi (2013).<sup>2,5</sup> Hasil penelitian ini mengalami peningkatan penurunan kualitas visual radiograf periapikal konvensional setelah penyimpanan selama 21 bulan sebesar 34,04% dari hasil penelitian yang dilakukan oleh Supriyadi (2013) pada radiograf periapikal yang disimpan selama 12 bulan.<sup>2</sup> Peningkatan penurunan kualitas visual radiograf periapikal tersebut lebih tinggi dari peningkatan penurunan kualitas visual sebelumnya pada radiograf periapikal yang disimpan selama 6 bulan dengan 12 bulan, yaitu sebesar 9,23%. Sesuai dengan hasil penelitian ini beserta penelitian yang dilakukan oleh Pangestuti (2012) dan Supriyadi (2013) yang menunjukkan bahwa kualitas visual radiograf akan menurun seiring dengan durasi penyimpanan yang meningkat.<sup>2,5</sup>

Proses pemrosesan radiograf periapikal konvensional yang diteliti kemungkinan mempengaruhi proses penurunan kualitas visual radiograf tersebut. Hal ini disebabkan

karena pada saat pemrosesan film radiograf secara konvensional/manual masih terdapat kristal belerang perak halida yang tetap melekat pada film dan tidak terbilas. Belerang pada kristal belerang perak halida tersebut akan bereaksi dengan oksigen sehingga membentuk H<sub>2</sub>S (Hidrogen sulfida) yang berwarna kuning dan menodai film menjadi kuning (diskolorisasi). Noda kuning tersebut menyebabkan radiograf menjadi tidak terdiagnosis karena menutupi gambaran anatomis dari objek yang direkam oleh radiograf.<sup>11</sup>

Kondisi ruangan tempat penyimpanan radiograf kemungkinan memengaruhi proses penurunan kualitas visual radiograf karena suhu ruangan, cahaya ruangan, dan kelembapan ruangan menjadi lingkungan yang cocok untuk jamur bertumbuh. Jamur dapat tumbuh di lingkungan ruang arsip dikarenakan perubahan kelembapan udara yang semakin tinggi sehingga meningkatkan kandungan air dalam udara dalam ruangan selama penyimpanan. Ruang Arsip Rekam Medis RSGM Universitas Jember bersuhu di antara 22 °C-28 °C dengan menggunakan Air Conditioner selama 24 jam, diterangi dengan lampu 40 W, serta dalam kondisi kelembapan ruangan 40%-50%. Kondisi ruangan tersebut diperkirakan mendukung jamur untuk bertumbuh. Reaksi kimia tersebut akan membentuk suatu gambaran bercak kecokelatan (*foxing*) pada permukaan radiograf sehingga akan mengganggu proses interpretasi karena menutupi gambar anatomis yang terekam pada radiograf.<sup>12</sup>

Durasi penyimpanan radiograf periapikal konvensional mempengaruhi kualitas radiograf tersebut. Penelitian Pangestuti (2012) dan Supriyadi (2013) menunjukkan bahwa kualitas visual radiograf akan menurun seiring dengan durasi penyimpanan yang meningkat.<sup>2,5</sup> Durasi penyimpanan dari radiograf periapikal konvensional yang diamati pada penelitian ini mempengaruhi kualitas radiograf tersebut yang ditunjukkan dengan terdapat penurunan kualitas visual sebesar 64,81% (skor 3-penurunan kualitas visual radiograf berat).

Kesimpulan penelitian ini yaitu terdapat penurunan kualitas visual radiograf periapikal konvensional melalui indikator timbulnya bercak kecokelatan setelah penyimpanan selama 21 bulan di Ruang Arsip Rekam Medis RSGM Universitas Jember dan terjadi penurunan kualitas visual radiograf sesuai dengan peningkatan waktu penyimpanan radiograf.

#### DAFTAR PUSTAKA

1. Rozylo-Kalinowska I. Imaging Techniques in Dental Radiology. Imaging Techniques in Dental Radiology. Lublin: Springer; 2020.
2. Supriyadi. Penurunan Kualitas Visual Radiograf Kedokteran Gigi (The Visual Quality Decreasing of Dental

- Radiographs]. 2013;3(2):140–6.
3. Indonesia KKR. Permenkes RI 269/MENKES/PER/III/2008 Tentang Rekam Medis. Vol. 2008, Permenkes RI No 269/Menkes/Per/III/2008. Jakarta; 2008. p. 7.
4. BAPETEN. Keputusan Kepala Badan Pengawas Tenaga Nuklir. Indonesia; 2003.
5. Pangestuti DC. Penurunan Kualitas Visual Radiograf [skripsi]. Universitas Jember; 2012.
6. Pradana N, Dewi AOP. Analisis Pengelolaan Arsip Aktif Rekam Medis Di Rsud Dr. Soeselo Slawi. J Ilmu Perpust. 2019;6(4):151–60.
7. Setyaningsih L. Prevalensi Indikasi Perawatan Endodonsia pada Pasien yang Berkunjung di RSGM UNEJ Tahun 2015 [skripsi]. Universitas Jember; 2016.
8. Widy W, Muryani A. Perawatan Endodontik Non Bedah Pada Gigi Molar Pertama Rahang Bawah Kiri Nekrosis Pulpa Dengan Lesi Periapikal. J Kedokt Gigi Univ Padjadjaran. 2020;32(2):32.
9. Ishaq W. Tingkat Penggunaan Radiografi Periapikal Pada Dokter Gigi Praktek Di Kabupaten Maros Terhadap Perawatan Endodontik [skripsi]. Universitas Hasanuddin; 2015.
10. Setia MS. Methodology Series Module 3: Cross-sectional Studies. Indian J Dermatol. 2016;61(3):261.
11. Ghom A, Ghom S. Textbook of Oral Radiology. Vol. 13, Elsevier. New Delhi; 2016. 297 p.
12. Fatmawati E. Analisis Kebutuhan Pelestarian Bahan Perpustakaan Tercetak. Pustabiblia J Libr Inf Sci. 2017;1(1):7.