

## PENATALAKSANAAN PENCABUTAN GIGI DENGAN KONDISI SISA AKAR (GANGREN RADIK)

**Budi Yuwono**

Bagian Ilmu Bedah Mulut Fakultas Kedokteran Gigi Universitas Jember

### **Abstract**

*One of dental treatments on gangrene radix is an extraction. However, tooth extraction on the chronic gangrene radix needs particular procedure since this condition frequently emerges periapical disorder like dental granuloma or radicular cyst. Both dental granuloma and radicular cyst may rest and grow to be jaw cyst leading to the damage of jawbone although the causing tooth has already been removed. The procedure of tooth extraction with chronic gangrene radix covers extraction accompanied with enucleation and curettage of periodontal tissue using both close method and open method.*

Keyword: *extraction, dental granuloma, radicular cyst*

**Korespondensi (correspondence)** : Budi Yuwono, Bagian Ilmu Bedah Mulut Fakultas Kedokteran Gigi Universitas Jember, Jl. Kalimantan 37 Kampus Tegal Boto Jember 68121, Indonesia

Gigi dicabut karena beberapa alasan, termasuk di dalamnya adalah karies<sup>1</sup>, karies gigi merupakan sebagai penyakit jaringan gigi yang ditandai dengan kerusakan jaringan, dimulai dari permukaan gigi (*pit, fissure dan daerah interproximal*) meluas ke arah pulpa. Pulpa yang terinfeksi akan menyebabkan terjadinya pulpitis yang lama kelamaan dapat mengakibatkan kematian pulpa karena gangrene pulpa. Infeksi dari gangrene pulpa akan meluas keluar dari foramen apical menuju ke arah periapikal menyebabkan lesi di daerah periapikal<sup>2</sup>.

Karies yang meluas dan tidak dirawat dapat mengakibatkan hilangnya mahkota gigi sepenuhnya dan menyisakan akar (sisa akar) atau disebut juga sebagai gangren radiks. Gangren radiks biasanya memiliki lesi periapikal yang bersifat kronis dengan tidak ada gejala ataupun eksaserbasi akut akibat infeksi sekunder yang mengakibatkan rasa sakit. Beberapa lesi periapikal yang sering terjadi di antaranya adalah, granuloma periapikal dan kista radikular<sup>3,4,5</sup>.

Gejala klinis dari granuloma periapikal dan kista radikular sangat sulit dibedakan, biasanya pasien tidak mengeluhkan adanya nyeri, dengan tes perkusi dan druk negatif. Oleh karena berhubungan dengan pulpa yang telah nekrosis, stimulasi thermal akan menunjukkan nilai yang negatif. Gambaran radiografi akan menunjukkan adanya radiolusen dengan batas yang jelas. Meskipun pemeriksaan dengan radiografi merupakan kunci diagnostik, namun terkadang masih terdapat kesulitan pada penegakan diagnose antara kedua lesi ini. satu satunya cara untuk dapat membedakan keduanya secara akurat adalah dengan menggunakan pemeriksaan mikroskopik<sup>6</sup>.

Pilihan perawatan dari kedua lesi ini adalah endodontic intrakanal ataupun pencabutan. Pada kista periapikal, perawatan endodontik intrakanal

mengurangi kegagalan perawatan, perlu dilakukan reseksi apeks dan kuretase apical. Ada bukti yang baik bahwa granuloma periapikal memiliki respon yang bagus dengan pengobatan endodontic tanpa bedah, namun belum diketahui respon dari pengobatan kista tanpa bedah<sup>7</sup>.

Pencabutan adalah salah satu terapi dari lesi periapikal di atas untuk menghilangkan sumber infeksi, namun perlu diperhatikan bahwa penatalaksanaan pencabutan yang tidak tepat dapat mengakibatkan kegagalan dalam menghilangkan lesi atau dapat terjadi infeksi sekunder bahkan dapat terjadi kerusakan tulang rahang akibat ekspansi kista radikular yang tidak terambil.

### **TELAAH PUSTAKA**

#### **Kondisi gigi sisa akar**

Gigi dengan kondisi sisa akar yang kronis menyebabkan jaringan periapikal rentan infeksi (gangren radik) karena jaringan pulpa yang mati merupakan media yang baik bagi pertumbuhan mikroorganisme. Melalui foramen apikal gigi, mikroorganisme penyebab infeksi pada jaringan pulpa dapat menjalar ke jaringan periodontal di sekitar apeks gigi, menyebabkan peradangan atau infeksi jaringan<sup>3, 8</sup>. Keradangan ini mengakibatkan pembentukan lesi pada periapikal. Lesi periapikal yang sering terjadi adalah periapikal granuloma dan juga kista radikular<sup>4, 9</sup>.

#### **Diagnosa klinis dan radiografis**

Lesi periapikal yang sering terjadi akibat adanya kematian pulpa di antaranya adalah, granuloma periapikal dan kista radikular. Gejala klinis kedua lesi ini sulit untuk dibedakan, untuk penegakan diagnosa diperlukan adanya pemeriksaan penunjang.

#### **Periapikal granuloma**

Periapikal granuloma atau dental granuloma merupakan lesi yang berbentuk bulat dengan perkembangan yang lambat

yang berada dekat dengan apex dari akar gigi, biasanya merupakan komplikasi dari pulpitis. Terdiri dari massa jaringan inflamasi kronik yang berproliferasi diantara kapsul fibrous yang merupakan ekstensi dari ligamen periodontal<sup>6</sup>.

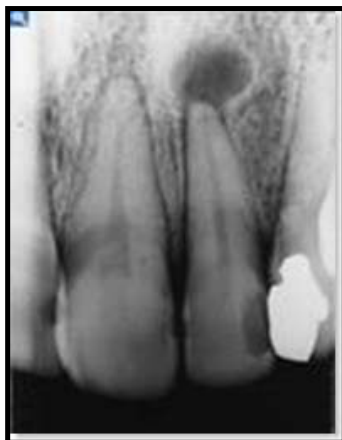Dental granuloma merupakan bentuk peradangan kronis akibat infeksi periapikal yang ditandai terbentuknya jaringan granulasi pada tulang alveolar di daerah apical gigi. Jaringan granulasi merupakan respon fibroblastic dan proliferasi kapiler muda secara bersama-sama. Jaringan ini bersama dengan sel makrositik dan limfositik juga proliferasi sel sel untuk membentuk jaringan pengganti merupakan tanda khas dari radang kronis. Apabila faktor jejas tetap ada (persisten), maka respon radang kronis akan tetap bertahan dalam waktu yang lama tanpa ada proses resolusi jaringan, inilah yang menyebabkan terjadinya granuloma pada apical gigi yang non vital<sup>3</sup>.

#### Pendekatan klinis

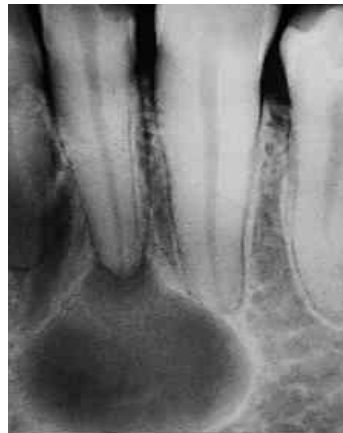Gejala klinis dari periapikal granuloma ini biasanya asimtomatis, yakni tidak menunjukkan gejala subyektif dan gambaran klinis nyata. Pada anamnesa biasanya tidak terdapat rasa sakit, dan kemungkinan beberapa waktu sebelumnya gigi tersebut pernah sakit dan sembuh sendiri. Gigi sudah non vital (gangrene pulpa atau gangrene radiks) dan biasanya ada rasa sakit ringan (kemeng pada pemeriksaan perkusi) atau mungkin bahkan tidak ada<sup>3</sup>.

#### Pendekatan Radiografis

Pada pemeriksaan roentgenografik tampak gambaran radiolusen berbatas jelas di sekitar apical gigi dengan ukuran yang bervariasi.. Terkadang pada beberapa kasus, radiolusensi memiliki batas yang sangat jelas yang ditandai dengan garis radiopaque atau daerah *sclerotic bone* di sekeliling lesi. Batas yang jelas inilah yang membedakan gambaran radiografis antara granuloma dengan abses, dimana pada gambaran radiografis abses, radiolusensi tidak memiliki batas yang jelas.



a



b

Gambar 1. Radiografi periapikal; a. dental granuloma, b. kista radikular

### Pendekatan histopatologis

Secara histologi, granuloma periapikal didominasi oleh jaringan granulasi inflamasi dengan banyak kapiler, fibroblast, jaringan serat penunjang, infiltrat inflamasi, dan biasanya dengan sebuah kapsul. Jaringan ini menggantikan kedudukan dari ligamen periodontal, tulang apikal dan kadangkala dentin dan sementum akar gigi, yang diinfiltrasi oleh sel plasma, limfosit, mononuklear fagosit, dan neutrofil<sup>10, 11</sup>

### Kista radikuler

Kista radikuler adalah dental granuloma yang mengalami degenerasi kistik. Kista radikuler adalah kista yang sesungguhnya karena lesi berupa rongga patologis yang dilapisi epitel dan berisi cairan<sup>3, 4</sup>

Kista radikuler ini timbul dari sisa-sisa epitel pada ligamentum periodontal sebagai akibat peradangan. Biasanya peradangan mengikuti kematian pulpa dan kista dengan cara ini tersering ditemukan pada apeks gigi yang terkena atau juga bisa ditemukan pada sisi lateral akar gigi, dalam hubungannya dengan saluran gigi tambahan lateral. Sedangkan kista yang tetap tertinggal di dalam rahang setelah pengangkatan gigi penyebab disebut sebagai kista residual<sup>7</sup>.

### Pendekatan klinis

Kista radikuler biasanya asimtomatik dan tidak menunjukkan gambaran klinis yang mencurigakan (Soemartono, 2000). Sering pasien mengeluh pembengkakan yang membesar perlahan-lahan. Pertama-tama pembesaran ini keras seperti tulang tetapi

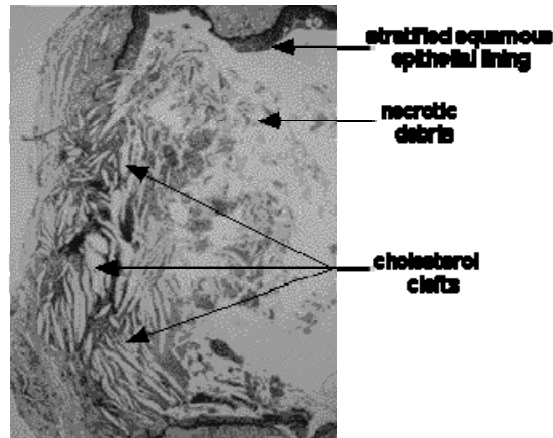
dengan membesarnya kista maka tulang penutupnya menjadi sangat tipis, meskipun ada pengendapan tulang subperiosteum. Fluktuasi hanya ada apabila kista telah mengerosi tulang secara sempurna. Di maksila bisa terdapat pembengkakan bukal atau palatal sedangkan di mandibula pembengkakan biasanya pada labial atau bukal dan jarang pada lingual.

Gambaran klinis lainnya dari beberapa kista radikular adalah rasa nyeri dan infeksi. Sering dikatakan bahwa kista radikular tanpa adanya rasa nyeri kecuali bila terinfeksi. Tetapi beberapa kasus dengan lesi ini mengeluh nyeri meskipun tidak ditemukan infeksi dan secara histology tidak terlihat bukti bukti perasangan akut setelah kista diangkat. Juga beberapa pasien tidak mengalami rasa nyeri meskipun secara klinis dan histologist kista meradang<sup>7</sup>.

### Pendekatan Radiografis

Gambaran kista radikular dan granuloma periapikal sukar dibedakan secara radiografis. Dalam gambaran radiografis, kista tampak radiolusensi bulat atau ovoid yang dikelilingi tepi radiopak sempit yang meluas dari lamina dura gigi yang terlibat. Pada kista yang terinfeksi atau cepat membesar, mungkin tidak ada tepi yang radiopak<sup>7</sup>.

Kista radikular berasal dari sisa epitel mallasez yang berada di ligament periodontal, Karena suatu infeksi gigi (gangrene pulpa, gangrene radik) ataupun trauma yang menyebabkan gigi nekrosis<sup>5, 12</sup>. Gambaran histologis kista radikuler dapat dilihat pada gambar berikut di bawah ini.




Gambar 2. histologis kista radikular

**Prevalensi kelainan periapikal gigi sisa akar**

Nobuhara dan del Rio dalam penelitiannya menunjukkan bahwa 59.3% dari lesi periapikal merupakan granuloma periapikal, 22% kista radikular, 12% jaringan

parut periapikal dan 6.7% lainnya. Presentase dapat digambarkan dalam diagram batang di bawah ini<sup>13</sup> dan presentase kejadian kista dan granuloma ditunjukkan pada gambar 4.



Gambar 3. Diagram batang prevalensi lesi periapikal<sup>13</sup>

Study	No. of cases	Cyst (%)	Granuloma (%)
Baumann et al (1956) <sup>3</sup>	121	26	74
Sommer et al (1956) <sup>4</sup>	170	6	84
Wais (1958) <sup>5</sup>	170	6.4	83
Patterson et al (1964) <sup>6</sup>	510	14	84
Linenberg et al (1964) <sup>7</sup>	110	9	80
Bhaskar (1966) <sup>8</sup>	2308	42	48
Lalonde and Luebke (1968) <sup>9</sup>	800	44	45
Morse et al (1973) <sup>10</sup>	40	22.5	77.5
Block et al (1976) <sup>11</sup>	230	6	94
Simon (1980) <sup>12</sup>	35	17	54
Spatafore et al (1990) <sup>13</sup>	1659	42	52
Nobuhara and del Rio (1993) <sup>14</sup>	150	22	59
Mass et al (1995) <sup>15</sup>	49	73	26
Ramachandran Nair et al (1996) <sup>16</sup>	256	15	50

Gambar 4. Tabel insidensi kista dan granuloma pada beberapa studi<sup>13</sup>


**Distribusi kista radikular gigi sisa akar**

Dalam laporan klinis Mevyn Shear, 1995, tipe kista yang paling banyak ditemukan adalah kista radikular, sekitar 55 persen dari 1354 kista yang didapat. Distribusi umur dapat terlihat pada gambar 5 dengan jumlah pasien afrika selatan sebesar 558 pasien dan inggris sebesar 161 pasien<sup>7</sup>.


Pada perbedaan jenis kelamin, terdapat sekitar 58% pada laki laki dan 42% pada perempuan, perbedaan ini bermakna secara statistik. Kecenderungan pada lelaki ini kurang lebih karena merak mengabaikan giginya terutama gigi anterior insisif maksila, tempat terjadi sebagian kista radikular. Juga karena laki laki lebih sering menderita trauma pada gigi anterior maksilanya.

Sekitar 60% dari kista ditemukan di maksila dan 40% di mandibula. Untuk region anterior maksila, frekuensinya sangat tinggi

sebesar 37%, ada banyak alasan yang mungkin untuk ini. Dulu insisif maksila lebih sering terkena dibandingkan gigi lainnya, memiliki tambalan dengan akibat resiko tinggi terhadap pulpa. Kemudian terdapat prevalensi tinggi bagi invaginasi palatal di insisif kedua maksila sedangkan frekuensi terjadinya kematian pulpa hanya merupakan factor tambahan, dan ketiga gigi anterior maksila mungkin lebih cenderung terkena cedera traumatic daripada gigi lainnya, sehingga menyebabkan kematian pulpa. Sedangkan pada rahang bawah, prevalensi tertinggi ada pada region molar<sup>7</sup>. Hal tersebut dimungkinkan karena region molar rahang adalah region yang sering terkena karies. Bila digambarkan, presentase insidensi berdasarkan letak anatomis dari kista radikular dapat dilihat pada gambar 6.



Gambar 5. Distribusi umur pada pasien kista radikular di afrika selatan dan inggris<sup>7</sup>



Gambar 6 Diagram batang distribusi kista radikular menurut letak anatomi giginya<sup>7</sup>

## PEMBAHASAN

### Penatalaksanaan perawatan gigi dengan kondisi sisa akar (Gangren Radik)

Penatalaksanaan gigi dengan kondisi sisa akar harus memperhatikan kemungkinan terjadi kelainan pada periapikal yang terjadi pada gigi tersebut. Tindakan medis yang harus dilakukan tergantung dari kelainan periapikal yang ada.

### Medikasi

Gigi dengan kondisi sisa akar yang memiliki kelainan pada periapikal yang bersifat akut, sebaiknya dilakukan terapi medikasi terlebih dahulu, ekstraksi gigi yang memiliki abses di daerah periapikalnya apabila dalam keadaan infeksi akut sebaiknya dihilangkan dulu infeksinya kemudian dilakukan ekstraksi. Hal tersebut karena ekstraksi pada stadium infeksi akut tidak hanya dikuatirkan terjadi penyebaran infeksi tetapi juga kerja anastesi local yang kurang efektif, sehingga menimbulkan rasa sakit yang menambah penderitaan pasien, meskipun ada beberapa ahli yang berpendapat bahwa ekstraksi gigi pada stadium akut justru akan menyebabkan terjadinya drainase pus dan akan menyebabkan penyembuhan dini<sup>14</sup>.

### Perawatan Endodontik

Pilihan terapi lain dari granuloma juga kista adalah endodontik non bedah, atau konvensional. Granuloma periapikal mempunyai respon yang baik terhadap penanganan ini<sup>6</sup>. Sedangkan pada kista, ada ahli yang berpendapat bahwa sebagian besar kista radikular mengalami resolusi setelah terapi endodontic konvensional. Dikatakan bahwa selama tindakan endodontic, instrumentasi harus dilakukan sedikit di bawah foramen apikal. Ia menimbulkan peradangan akut septas yang bisa menghancurkan lapisan epitel kista radikular dan mengubahnya menjadi granuloma, jadi menyebabkan resolusi. Namun argumentasi ini masih sulit diterima beberapa ahli lain<sup>7</sup>. Tindakan endodontic konvensional ini juga dapat diikuti dengan tindakan apikoektomi.

### Pencabutan gigi dengan kondisi sisa akar

Berdasarkan beberapa penelitian yang telah dilaporkan seperti yang disajikan dalam gambar diagram tersebut diatas menunjukkan kelainan periapikal dental granuloma maupun kista radikular terdistribusi merata hampir dijumpai pada segala usia maupun pada regio gigi yang ada baik gigi anterior maupun posterior baik rahang atas maupun bawah, hal ini menunjukkan bahwa pada kondisi gigi sisa akar yang kronis perlu diwaspadai adanya kelainan periapikal terutama dental granuloma dan kista radikular mengingat kelainan periapikal ini tidak selalu memberikan tanda dan gejala, walaupun ditemukan biasanya hanya

kebetulan saat dilakukan pemeriksaan radiografi dental.

Pencabutan gigi secara umum memang harus mengikuti falsafah kehati-hatian, namun pencabutan gigi dengan kondisi sisa akar seharusnya hal tersebut betul-betul diterapkan. Adakalanya para praktisi dokter gigi yang bertugas di daerah terpencil dimana peralatan yang tersedia di pusat pelayanan kesehatan terbatas biasanya pencabutan gigi tanpa disertai kajian radiografis gigi yang bersangkutan. Sehingga alangkah bijak bila pencabutan gigi sisa akar yang kronis minimal selalu disertai tindakan kuretase pada jaringan periodontalnya untuk menghindari sisa dental granuloma maupun kista yang mungkin sudah terbentuk di periapikal gigi tersebut.

Teknik yang digunakan dalam pencabutan gigi dengan kondisi sisa akar hampir sama dengan pencabutan gigi geligi biasa, hanya pada pemilihan penggunaan forcep yang berbeda dimana pada gigi dengan kondisi sisa akar, digunakan forcep yang memiliki beak yang tertutup dan penggunaan elevator sering kali diterapkan.

Penentuan metode pencabutan gigi sisa akar dengan kelainan periapikal ditentukan setelah dilakukan diagnostik klinis maupun radiografis (bila memungkinkan), terdapat dua macam metode pencabutan gigi sisa akar dengan kelainan periapikal dental granuloma maupun kista radikular dan pilihan metode yang digunakan tergantung ukuran dan lokasi kista yang terlibat.<sup>4, 9, 15</sup>.

Metode pertama adalah *close methode* yaitu pencabutan gigi disertai kuretase pada jaringan periodontal tanpa prosedur pembuatan flap mukosa, metode ini digunakan bila kelainan periapikal dental granuloma atau kista radikular ukurannya kecil sehingga biasanya granuloma atau kista tersebut ikut terambil saat dilakukan pencabutan gigi.

Metode kedua adalah *open methode* yaitu pencabutan gigi disertai pengambilan kista dengan prosedur pembuatan flap mukosa dan pengambilan sebagian tulang yang menutupinya, metode ini digunakan bila kista radikular yang terlibat cukup besar sehingga diperlukan akses yang cukup untuk mengambil kista, metode ini diakhiri dengan pengembalian flap dan penjahitan.

Prosedur pencabutan gigi sisa akar sama seperti prosedur pencabutan pada gigi biasa hanya setelah pencabutan gigi, alveolus diperiksa secara teliti dengan cara visual. Kondisi alveolus dan tepi oklusal alveolus, serta adanya jaringan lunak patologis semuanya harus diperhatikan. Kuret yang tersedia dalam berbagai konfigurasi merupakan alat yang ideal untuk memeriksa alveolus. Alat ini digunakan untuk melepaskan keping-keping atau potongan-potongan tulang, jaringan granulasi dan juga dinding granuloma maupun kista.

Pada kista radikular, ada dua metode utama dalam perawatannya, yaitu enukleasi (pengambilan epitel tepi kista secara total) dan juga marsupiliasi (pembuatan bukaan permanen ke dalam kavitas kista). Pada enukleasi, dibentuk mukoperiosteal flap kemudian dilakukan pengeboran tulang untuk membentuk akses yang cukup, kemudian tepi kista dipisahkan dengan elevator tulang atau kuret. Marsupiliasi dilakukan agar cairan kista dapat memiliki akses keluar sehingga tidak terjadi ekspansi dan penekanan tulang yang mengakibatkan kerusakan juga menyebabkan kavitas kista semakin kecil. Mayoritas kista dirawat dengan enukleasi, sedangkan marsupiliasi dilakukan pada kategori pasien dengan kista yang besar<sup>1, 4, 9, 15</sup>.

#### KESIMPULAN

Penatalaksanaan pencabutan pada gigi dengan kondisi sisa akar yang kronis sebaiknya diikuti dengan tindakan minimal kuretase pada jaringan periodontal untuk menghindari sisa dental granuloma maupun kista yang mungkin sudah terbentuk di periapikal gigi tersebut dan tidak ikut terambil saat tindakan pencabutan gigi.

#### DAFTAR PUSTAKA

1. Wray, David. General and Oral Surgery. London : Churchill Livingstone. 2003.
2. Heiserman, David. Oral and Maxillofacial Pathology. [www.Free-Ed.net](http://www.Free-Ed.net). 2006.
3. Soemartono. Infeksi Odontogenik dan Penyebarannya. Untuk pelatihan spesialis kedokteran gigi bidang bedah mulut 6 juni 2000 s/d 30 juni. 2000.
4. Archer W.H. Oral and Maxillofacial Surgery. W.B. Saunders. 1975.
5. Pramono D. Coen. Kista Odontogen dan Nonodontogen. Airlangga university Press. 2006.
6. Hamsafir, Evan. [Diagnosis dan Penatalaksanaan pada Periapikal granuloma.](http://www.infogigi.com/kesehatan-gigi) [www.infogigi.com/kesehatan-gigi](http://www.infogigi.com/kesehatan-gigi). 2010.
7. Shear, Mevyn. Kista Rongga Mulut. Jakarta : EGC. 1995.
8. Topazian, Richard G., Goldberg M. H. Oral and Maxillofacial Infections. Philadelphia: WB.Saunders Company. 1994.
9. Kruger. Gustav O. Textbook of Oral Surgery. W.B. Saunders. 1974.
10. Fahlevi, Reza. Periapikal Granuloma. <http://usebrain.wordpress.com>. 2008.
11. Neville B.W., Damm D.D Bauquot J.B. Oral and Maxillofacial Phatology. Philadelphia: W.B. Saunders Company. 1995.
12. Syafriadi, Mei. Patologi Mulut Tumor Neoplastik dan Non Neoplastik Rongga Mulut. Yogyakarta : ANDI. 2008.
13. Safi, Laaya *et al*. A Twenty-Year Survey of Pathologic Reports of Two Common Types of Chronic Periapical Lesions in Shiraz Dental School. Shiraz : JODDD. 2008.
14. Susanto, Hendarmin. Penjalaran Infeksi Odontogenik. Dalam Kumpulan Makalah Ilmiah Kongres PDGI XVIII. Semarang. 1992.
15. Peterson *et .al*. Contemporary Oral and Maxillofacial Surgery. Mosby. 1998.