

Potensi Ekstrak Teh Hijau (*Camellia sinensis*) Terhadap  
Peningkatan Jumlah Sel Fibroblas Soket Pasca  
Pencabutan Gigi pada Tikus Wistar  
(*The Potency of Green Tea Extract [Camellia sinensis] Against  
Increase of Fibroblast Cells on Socket Post Tooth  
Extraction of Wistar Rat*)

Pandika Agung Kurnia<sup>1</sup>, Hengky Bowo Ardhiyanto<sup>2</sup>, Suhartini<sup>3</sup>

<sup>123</sup>Fakultas Kedokteran Gigi Universitas Jember  
Jln. Kalimantan 37, Jember 68121  
e-mail: dega04@gmail.com

**Abstract**

*In dentistry, tooth extraction is a frequent maintenance treatment. Thing to consider is healing process after extraction. Healing process consists of three phases, i.e. inflammation, fibroblastic and remodeling. Plants that are believed to accelerate wound healing is green tea. This study was aimed to look at the number of fibroblast cells after tooth extraction that was given by green tea extract (*Camellia sinensis*). This research was an experimental laboratory with the post-test only control group design. The samples were 24 male Wistar rats and divided into 2 groups: control group and treatment group. Each group was further divided into 3 subgroups, 3<sup>rd</sup> day, 5<sup>th</sup> day, 7<sup>th</sup> day. After extraction of left mandibular first molar tooth, rats in treatment group were given by green tea extract every day until they were decapitated according to appointed day. Tissue was histologically processed by HE staining. Count of fibroblast cells was done under a microscope on 3 field of views with magnification 400x. Data were analyzed by using Independent T-test and it showed that on 3<sup>rd</sup> p=0,777, on 5<sup>th</sup> p=0,000, and on 7<sup>th</sup> p=0,048. Based on analysis, it could be concluded that the number of fibroblast cells in treatment group were more that in control group.*

**Keywords:** fibroblasts, green tea extract, tooth extraction, wound healing.

**Abstrak**

Dalam bidang kedokteran gigi, pencabutan gigi merupakan suatu tindakan perawatan yang sering dilakukan. Hal yang perlu diperhatikan setelah pencabutan adalah proses penyembuhan. Proses penyembuhan terdiri dari 3 fase, yaitu inflamasi, fibroblastik dan remodeling. Tanaman yang berkhasiat untuk mempercepat penyembuhan luka adalah teh hijau. Penelitian ini bertujuan untuk melihat jumlah sel fibroblas pasca pencabutan gigi yang diberi ekstrak teh hijau (*Camellia sinensis*). Jenis penelitian ini adalah *experimental laboratoris* dengan rancangan penelitian *the post test only contol group design*. Sampelnya adalah 24 ekor tikus yang dibagi menjadi dua kelompok yakni kelompok kontrol diberi aquades dan kelompok perlakuan diberi ekstrak teh hijau setiap hari sampai tikus dikorbankan. Setelah pencabutan gigi molar kiri mandibula, tikus dikorbankan sesuai subkelompok hari ke-3, ke-5, dan ke-7. Jaringan soket diambil untuk diproses secara histologis dengan pewarnaan HE. Pengamatan dilakukan menggunakan mikroskop dengan perbesaran 400x diperiksa pada 3 lapang pandang. Dilakukan analisis data menggunakan uji *Independent T-test* dan didapatkan hasil pada hari ke-3 p=0,777, pada hari ke-5 p=0,000, dan pada hari ke-7 p=0,048. Berdasarkan analisis tersebut didapatkan kesimpulan yaitu jumlah sel fibroblas pada kelompok perlakuan lebih banyak dibandingkan kelompok kontrol.

**Kata kunci:** Ekstrak teh hijau, pencabutan gigi, proses penyembuhan luka, sel fibroblas.

## Pendahuluan

Salah satu pelayanan kesehatan gigi yang sering dijumpai pada praktekan pribadi dokter gigi, klinik swasta, poliklinik puskesmas maupun rumah sakit adalah pencabutan gigi. Setiap pencabutan yang dilakukan diusahakan dibuat suatu tindakan yang ideal. Pencabutan gigi yang ideal adalah pencabutan sebuah gigi atau akar gigi yang utuh tanpa menimbulkan rasa sakit dengan trauma sekecil mungkin pada jaringan penyangganya, sehingga luka bekas pencabutan gigi akan sembuh secara normal dan tidak menimbulkan masalah setelah dilakukan pencabutan gigi [1].

Pencabutan atau ekstraksi gigi dapat menimbulkan luka pada jaringan disekitar soket. Luka adalah cedera pada jaringan yang disebabkan karena pemotongan, trauma atau cara-cara fisik lainnya [2]. Tubuh memiliki kemampuan secara seluler dan biokimia untuk memperbaiki integritas jaringan dan kapasitas fungsional akibat adanya luka yang biasa disebut proses penyembuhan luka atau *wound healing* [3].

Proses penyembuhan luka terdiri dari 3 fase. Tahap yang pertama adalah fase inflamasi, tahap yang ke dua adalah fase proliferasi, sedangkan tahap yang terakhir adalah maturasi [3]. Proses penyembuhan luka, sel utama yang terlibat adalah fibroblas [4]. Pada saat jaringan mengalami peradangan, maka fibroblas akan segera bermigrasi kearah luka, berproliferasi dan memproduksi matriks kolagen untuk memperbaiki jaringan yang rusak [3]. Sintesis kolagen oleh fibroblas mencapai puncaknya pada hari kelima sampai hari ketujuh [5].

Teh merupakan tanaman yang dikenal luas dan salah satu produk minuman terpopuler yang banyak dikonsumsi oleh masyarakat Indonesia maupun masyarakat dunia dikarenakan teh mempunyai rasa dan aroma yang khas, selain itu teh juga dipercaya mempunyai khasiat bagi kesehatan diantaranya mencegah kegemukan, kanker dan kolesterol. Menurut survei dari berbagai lembaga riset antara lain AC ielsen, MARS dan SWA pada tahun 2000 hingga 2003 menunjukkan bahwa tingkat penetrasi pasar teh mencapai lebih dari 95%, itu menandakan minuman teh sering dikonsumsi oleh setiap anggota masyarakat [6], oleh sebab itu mulai dikembangkan pengobatan alternatif yang lebih aman dengan menggunakan tanaman herbal, salah satunya tanaman yang digunakan adalah teh hijau

(*Camellia sinensis*) [7]. Berdasarkan tingkat oksidasi teh dapat dibagi menjadi teh hijau, teh oolong dan teh hitam. Teh hijau mengandung polifenol tertinggi diantara kedua jenis teh lainnya karena teh hijau mengalami proses oksidasi dalam jumlah minimal [8].

Teh hijau mengandung polifenol tertinggi diantara kedua jenis teh lainnya, begitu juga kandungan vitamin E, vitamin C dan vitamin lainnya [9]. Unsur utama yang berupa polifenol dalam teh hijau sangat berpengaruh terhadap kesehatan rongga mulut khususnya sebagai antibakteri. Sub kelas dari polifenol ini meliputi *flavones*, *flavonols*, *flavonones*, *catechin*, dan *isoflavone*. Turunan *catechin* tersebut merupakan antioksidan dan anti inflamasi [10]. Zat lain yang terkandung dalam teh hijau yang memiliki manfaat bagi proses penyembuhan luka adalah flavonoid. Flavonoid dapat mempercepat regenerasi jaringan pada proses penyembuhan luka [11] dan merupakan suatu antioksidan alami [10]. Teh hijau juga merupakan tumbuhan obat yang mempunyai efek farmakologis lain, yaitu dapat menurunkan berat badan, menurunkan kolesterol, trigliserida, serta glukosa, dapat mencegah karies pada gigi, dan antimutagenik [7].

Meskipun demikian terdapat laporan yang menyebutkan konsumsi teh hijau tak berkhasiat terhadap kesehatan dan mampu menimbulkan efek samping yang buruk bagi kesehatan, diantaranya insomnia, sakit kepala, dan menurunkan bioavailabilitas zat besi [12].

Berdasarkan dari uraian di atas, maka penulis ingin mengkaji lebih dalam tentang manfaat teh hijau di bidang kedokteran gigi khususnya potensi pemberian ekstrak teh hijau terhadap peningkatan jumlah sel fibroblas dalam proses penyembuhan luka pasca pencabutan gigi dengan indikator pembentukan sel fibroblas.

## Metode Penelitian

Jenis penelitian ini adalah penelitian eksperimental laboratoris dengan rancangan penelitian *post test control group design*. Penelitian dilakukan di Laboratorium *Bioscience*, Laboratorium Fisiologi, dan Laboratorium Histologi Fakultas Kedokteran Gigi Universitas Jember pada bulan Desember 2013 – Januari 2014. Sampel yang digunakan pada penelitian adalah 24 ekor tikus Wistar jantan dengan kriteria jenis kelamin jantan *strain* Wistar dengan berat badan 150-200 gram, berusia 2-3 bulan, dan keadaan umum tikus baik. yang dibagi menjadi dua kelompok yakni kelompok

kontrol diberi aquades dan kelompok perlakuan diberi ekstrak teh hijau setiap hari sampai tikus dikorbankan.

Pembuatan ekstrak teh hijau diawali dengan identifikasi tanaman. Metode ekstraksi yang digunakan adalah maserasi. Daun teh hijau dicuci dengan air mengalir, dipotong kecil-kecil, dan diangin-anginkan. Kemudian dikeringkan dalam oven pada suhu 45 °C selama 2 jam. Daun teh kering dihaluskan sampai menjadi serbuk seberat 250 gram. Serbuk daun teh hijau dimasukkan dalam maserator, etanol 70 % ditambahkan sebagai pelarut dengan perbandingan 1:10 kali simplisia yaitu 2000 ml kemudian dilakukan pengadukan sampai homogen. Campuran tersebut dibiarkan termaserasi selama 48 jam dalam maserator tertutup dengan pengadukan setiap hari. Maserat disaring dari ampasnya dengan menggunakan kertas saring. Kemudian diuapkan menggunakan *rotary evaporator* pada suhu 70 °C dan tekanan 80 mBar sampai didapatkan ekstrak kental (konsentrasi 100 %).

Pada tahap awal, hewan coba diadaptasikan terhadap kondisi kandang selama 7 hari, diberi makan dan minum. Setelah masa adaptasi, semua hewan coba dicabut gigi molar satu mandibulanya. Kelompok kontrol diberi aquades dan kelompok perlakuan diberi ekstrak teh hijau setiap hari sampai tikus dikorbankan sesuai subkelompok hari ke-3, ke-5, dan ke-7. Ekstrak teh hijau diberikan dengan dosis 0,0228 gram/ekor dalam 2 ml aquades perhari menggunakan sonde lambung. Pada hari yang telah ditentukan tikus dianestesi dengan dosis ketalar yang digunakan adalah 0,04–0,08 ml kemudian didekaputasi untuk diambil jaringannya.

Pembuatan sediaan histologi diawali pengambilan jaringan dengan memotong rahang bawah kiri tikus pada regio posterior sebesar soket gigi post ekstraksi molar satu. Jaringan difiksasi dengan menggunakan larutan formalin 10 % selama minimal 12-18 jam dan dilakukan dekalsifikasi dengan memakai larutan asam formiat 10 % selama 7 hari. Setelah itu dilakukan pemrosesan jaringan melalui beberapa tahap yaitu dehidrasi, *clearing*, *impregnasi*, *embedding*, penyayatan, dan pengecatan. Dehidrasi dimulai dengan alkohol 70 % selama 15menit, 80 % selama 1 jam, 95 % selama 2 jam, dan 100 % selama 3 jam. *Clearing* menggunakan bahan *xylo* sebanyak 3 kali pada 3 tabung yang berbeda dengan ketentuan waktu

1 jam pada tabung pertama dan 2 jam pada tabung kedua dan ketiga. Impregnasi caranya jaringan dibungkus dengan kertas saring kemudian dimasukkan ke dalam parafin TD 56-60 °C selama 2x3 jam. *Embedding* dilakukan penanaman jaringan ke dalam suatu bahan *embedding* yaitu parafin. Setelah parafin beku diloakukan penyayatan blok parafin menggunakan mikrotom dengan ketebalan 4-6 mm. Sayatan diambil dengan kuas lalu letakkan di atas permukaan air *waterbath* dengan temperature tetap 56-58 °C hingga sayatan mekar. Sayatan yang sudah mekar diambil dengan *object glass* yang diolesi dengan *meyer egg albumin*, dikeringkan dengan suhu 30-35 °C minimal selama 12 jam. Pengecatan preparat jaringan dilakukan dengan tahapan deparafinisasi dengan preparat dimasukkan ke dalam *xylo* selama 2-3 menit lalu diulangi dengan memasukkan kembali ke dalam wadah yang berbeda selama 2-3 menit. Rehidrasi dengan alkohol 100 % dan 95 % selama 3 menit. Preparat dibilas dengan air mengalir selama 10-15 menit. Preparat diwarnai dengan *Hematoxillin Mayer's* selama 15 menit. Bilas ulang dengan air mengalir selama 20 menit. Preparat direndam *eosin* selama 15 detik sampai 2 menit. Dehidrasi dengan alkohol konsentrasi meningkat 95 % dan 100 % masing-masing 2-3 menit sebanyak 2 kali dalam wadah yang berbeda. Setelah itu, preparat dimasukkan ke dalam *xylo* tiga kali masing-masing 3 menit dengan wadah yang berbeda. *Mounting* menggunakan cairan *Entellan* lalu ditutup dengan *deck glass*.

Pengamatan dilakukan menggunakan mikroskop binokuler dengan perbesaran 400x. Penghitungan sel fibroblas dilakukan di daerah 1/3 apikal dari 3 lapang pandang dengan pola huruf V yaitu pada bagian kiri, tengah dan kanan. Penghitungan dilakukan pada 3 potongan jaringan dari setiap preparat, kemudian dilakukan tabulasi jumlah fibroblas dan diambil rata-ratanya.

Data hasil penelitian ini dilakukan uji normalitas dengan *Kolmogorov-Smirnov* dan diuji homogenitasnya dengan *Levene Test*. Apabila kedua di uji menunjukkan data yang normal dan homogen ( $p>0,05$ ) maka dilanjutkan dengan uji parametik *Independen T-test* dengan tingkat kepercayaan 95 % ( $p>0,05$ ) untuk mengetahui kemaknaan perbedaan antara kelompok perlakuan dengan kelompok kontrol

dan untuk mengetahui perbedaan antara ketiga hari pengamatan [15].

### Hasil Penelitian

Berdasarkan penelitian yang telah dilakukan, didapatkan hasil seperti pada Tabel 1.

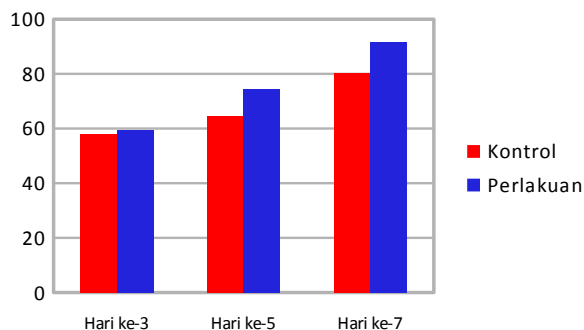
Tabel 1. Hasil penghitungan penelitian potensi ekstrak teh hijau terhadap jumlah sel fibroblas pada soket tikus wistar pasca pencabutan gigi

Hari	Kelompok Kontrol		Kelompok Perlakuan	
	Mean	SD	Mean	SD
Ke-3	57,9000	3,82803	59,4950	10,06506
Ke-5	64,6750	0,92045	74,4400	2,53899
Ke-7	80,1075	4,14617	91,5400	8,25541

Ket :

Mean = rerata jumlah fibroblas,  
SD = Standar deviasi

Berdasarkan tabel diatas, dapat dilihat bahwa jumlah rerata sel fibroblas pada hari ke-3 kelompok kontrol lebih sedikit jika dibandingkan dengan kelompok perlakuan dengan perbandingan 57,9000 : 59,4950, hari ke-5 juga didapatkan jumlah rerata sel fibroblas kelompok kontrol lebih sedikit jika dibandingkan kelompok perlakuan dengan perbandingan 64,6750: 74,4400, dan pada hari ke-7 rerata sel fibroblas kelompok kontrol lebih sedikit jika dibandingkan dengan kelompok perlakuan dengan perbandingan 80,1075 : 91,5400. Rerata sel fibroblas terkecil adalah pada kelompok kontrol hari ke-3, sedangkan jumlah sel fibroblas tertinggi terdapat pada kelompok perlakuan hari ke-7. Nilai hasil rerata jumlah sel fibroblas disajikan dalam bentuk histogram di bawah ini.



Gambar 1. Grafik Rerata Jumlah Sel Fibroblas Kelompok Kontrol dan Perlakuan pada

Hari ke-3, ke-5, dan ke-7 Pasca Pencabutan

Berdasarkan hasil uji normalitas dengan *Kolmogorov-Smirnov* didapatkan nilai  $p > 0,05$ . Nilai tersebut menunjukkan data hasil penelitian terdistribusi normal, Analisis dilanjutkan dengan uji homogenitas menggunakan *Levene test*. Hasil *Levene test* didapatkan nilai  $p > 0,05$ , sehingga dapat dikatakan bahwa hasil penghitungan rerata jumlah sel fibroblas memiliki varian yang homogen. Dilanjutkan dengan uji *Independent T-test*, pada pengamatan hari ke-3 menunjukkan hasil *Independent T-test* sebesar  $p = 0,777$  ( $p > 0,05$ ). Hal ini menunjukkan tidak adanya perbedaan yang bermakna antara kelompok kontrol dan kelompok perlakuan pada pengamatan hari ke-3. Pada pengamatan hari ke-5 menunjukkan hasil *Independent T-test* sebesar  $p = 0,000$  ( $p > 0,05$ ). Hal ini menunjukkan adanya perbedaan yang bermakna antara kelompok kontrol dan kelompok perlakuan pada pengamatan hari ke-5. Rerata jumlah sel fibroblas pada kelompok perlakuan lebih tinggi dibandingkan dengan kelompok kontrol. Pada pengamatan hari ke-7 menunjukkan hasil *Independent T-test* sebesar  $p = 0,048$  ( $p < 0,05$ ). Hal ini menunjukkan adanya perbedaan yang bermakna antara kelompok kontrol dan kelompok perlakuan pada pengamatan hari ke-7. Rerata jumlah sel fibroblas pada kelompok perlakuan lebih tinggi dibandingkan dengan kelompok kontrol.

### Pembahasan

Pada Tabel 1 terlihat bahwa kelompok perlakuan yang diberi ekstrak teh hijau (*Camellia sinensis*) mengalami peningkatan jumlah sel fibroblas pada hari ke-3 sampai hari ke-7. Pada kelompok perlakuan tampak rerata jumlah sel fibroblas lebih banyak dibandingkan kelompok kontrol. Rerata jumlah sel fibroblas tertinggi pada hari ke-7 yaitu pada kelompok perlakuan. Rerata jumlah sel fibroblas terendah pada hari ke-3 yaitu pada kelompok kontrol. Hasil ini menunjukkan adanya kandungan teh hijau yang berperan dalam meningkatkan kecepatan penyembuhan luka pada soket tikus yang sebelumnya dilakukan pencabutan gigi. Peningkatan kecepatan penyembuhan luka ditandai dengan adanya peningkatan jumlah sel fibroblas pada kelompok perlakuan. Sedangkan pada kelompok kontrol juga terjadi peningkatan jumlah sel fibroblas hari ke-3 hingga hari ke-5

yang menunjukkan proses penyembuhan luka secara fisiologis (respon tubuh).

Sel fibroblas sudah mulai berproliferasi dalam 24 jam setelah terjadinya luka dan kuantitasnya mulai meningkat pada hari ke-3 [13]. Peningkatan ini terjadi karena hari ke-3 merupakan akhir dari tahap inflamasi menuju awal tahap fibroblastik dan pada saat inilah makrofag aktif menghasilkan faktor pertumbuhan (*growth factor*) [14].

Pada pengamatan hari ke-5, jumlah rerata sel fibroblas antara kelompok kontrol dan perlakuan terdapat perbedaan yang signifikan. Hasil yang didapatkan ini juga sesuai dengan pendapat Majumdar (2005), bahwa jumlah sel fibroblas akan mulai mengalami peningkatan pada hari ke-3 dan akan terus meningkat pada hari ke-5 sampai mencapai puncaknya pada hari ke-7 [15]. Peningkatan jumlah fibroblas kemungkinan disebabkan oleh zat-zat yang terkandung dalam ekstrak teh hijau (*Camellia sinensis*). Teh hijau mengandung banyak komponen kimia berupa protein, asam amino, karbohidrat, lipid, sterol, vitamin, xanthin, mineral dan trace elemen. Polifenol yang terkandung dalam teh hijau bermacam-macam terutama *flavonoid*. *Flavonoid* adalah derivat fenol yang disintesis dalam jumlah tertentu dan terdistribusi luas dalam sejumlah tanaman. *Flavonoid* utama dalam teh hijau adalah *catechin*, *epigallocatechin-3-gallat* (EGCG), *epigallocatechin* (EGC), *flavonoid* berperan terhadap penyembuhan luka, khususnya dalam peningkatan jumlah fibroblas. Adanya flavonoid berfungsi untuk membatasi pelepasan mediator inflamasi. Aktivitas antiinflamasi flavonoid dilakukan melalui penghambatan siklo-oksigenase dan lipoksigenase sehingga terjadi pembatasan jumlah sel inflamasi yang bermigrasi ke jaringan perlukaan, sehingga reaksi inflamasi akan berlangsung lebih singkat dan kemampuan proliferasi dari TGF- $\beta$  tidak terhambat. Proses ini mengakibatkan fase proliferasi dapat segera terjadi [16].

*Flavonoid* memiliki kemampuan imunomodulator yang dapat meningkatkan produksi IL-2 (*Interleukin 2*). IL-2 merangsang proliferasi dan diferensiasi sel T. Kemudian sel T berdiferensiasi menjadi Th1 (*T helper 1*). Sel Th 1 mensekresi berbagai macam produk antara lain IFN- $\gamma$  (interferon gamma) yang potensial mengaktifkan makrofag [17]. *Flavonoid* dapat meningkatkan aktivitas IL-2 dan proliferasi limfosit akan mempengaruhi sel CD4<sup>+</sup>, yang kemudian menyebabkan sel Th1 teraktivasi [18].

Sel Th1 teraktivasi akan mempengaruhi SMAF (*Specific Makrofag Activating Factor*), yaitu moleku-molekul multipel termasuk IFN- $\gamma$  yang dapat mengaktifkan makrofag. Makrofag yang aktif berfungsi untuk melakukan fagositosis, memperbaiki sitokin, perbaikan jaringan (*fibroblast stimulating factor*, *fibronectin*, *kolagenase*), dan memproduksi hormon pertumbuhan (*growth factor*). *Growth factor* ini bertanggung jawab atas terjadinya inflamasi dan proses mitogen fibroblas yang penting dalam proses penyembuhan luka [19].

Zat-zat yang terkandung lainnya adalah vitamin C merupakan zat yang mampu meningkatkan produksi kolagen dengan cara menghidroksi lisin dan prolin [20]. Proses hidroksi lisin dan prolin berperan penting didalam pembentukan kolagen. Fungsi vitamin C dapat distabilkan oleh *rutin*, golongan *flavones* dari *flavonoid* [21]. Selain vitamin C, juga terdapat protein yang berperan penting dalam proses penyembuhan luka melalui mekanisme pembentukan struktur sel, salah satunya adalah fibroblas [22]. Kandungan protein juga dibutuhkan oleh fibroblas untuk menjalin hubungan dengan fibroblas lain sehingga dapat mensintesis matriks ekstraseluler dan membentuk kolagen [23]. Adanya kandungan Protein didalam ekstrak teh hijau memungkinkan terjadi peningkatan pembentukan kolagen oleh fibroblas sehingga proses penyembuhan luka dapat terjadi secara optimal.

Ekstrak teh hijau merupakan bahan alami dan terbukti mampu meningkatkan jumlah sel fibroblas pasca pencabutan gigi tikus wistar jantan. Berdasarkan hasil tersebut dapat dilakukan penelitian lebih lanjut mengenai uji biokompatibel dan keefektifannya jika digunakan sebagai alternatif obat untuk penyembuhan luka pasca pencabutan gigi.

## Simpulan Dan Saran

Berdasarkan hasil penelitian yang telah dilakukan, maka dapat ditarik kesimpulan bahwa penambahan ekstrak daun teh hijau (*Camellia sinensis*) berpotensi meningkatkan kecepatan penyembuhan luka soket tikus Wistar. Saran pada penelitian ini antara lain yaitu perlu dilakukan penelitian lebih lanjut tentang zat aktif ekstrak daun teh hijau dalam meningkatkan jumlah sel fibroblas yang nantinya akan mempercepat proses penyembuhan luka dan teh hijau dapat dikembangkan sebagai obat herbal pasca pencabutan gigi.

## Daftar Pustaka

- [1] Selimovic, E., Ibrahimagic Seper, L., Petricevic, N., Nola Fuchs, P. Pain Relieve After Impacted Wisdom Teeth Extraction Dependent on The Drug Therapy. Coll. Antropol, 35 (2010) 1: 133-136.
- [2] Harty, F.J & R. Ongston. 1993. Kamus Kedokteran Gigi. Alih bahasa oleh Sumawinata. D, 1995. Jakarta: EGC.
- [3] Miloro, Michael. 2004. Peterson's Principles of Oral and Maxillofacial Surgery. Ed Ke-2. London: BC Decker Inc.
- [4] Junquiera et al., 1997. Histologi dasar edisi 8. Jakarta: EGC
- [5] Ali Taqwim. Peran Fibroblas pada Proses Penyembuhan Luka [Internet]. [Place unknown]: 2011 [cited 2012 Sept 4]. Available from: <http://dentosca.wordpress.com/2011/04/18/peran-fibroblas-pada-proses-penyembuhan-luka/>.
- [6] Yulianto WA. Teh Hijau Bikin Mental Lebih Tenang dan Rileks. Sinar Harapan; 2003
- [7] Dewi K. Pengaruh Ekstrak Teh Hijau (*Camellia Sinensis* var. *Assamica*) Terhadap Penurunan Berat Badan, Kadar Trigliserida dan kolesterol Total pada Tikus Jantan Galur Wistar. JKM. 2008; 7(2): 1-10.
- [8] Rossi, A. 2010. 1001 teh – Dari asal usul, Tradisi, Khasiat hingga racikan teh, edisi 1. Yogyakarta: Andi Best book.
- [9] Amelia R, Sudomo P, Widasari L. Perbandingan Uji Efektivitas Ekstrak Teh Hijau (*Camellia sinensis*) Sebagai Anti Bakteri Terhadap Bakteri *Staphylococcus aureus* dan *Escherichia coli* Secara In Vitro. Bina Widya. 2012; 23(4): 177-182.
- [10] Oktanauli P, Nuning F, Lidiawati. Efek Anti mikroba Polifenol Teh Hijau terhadap *Streptococcus mutans*. JITEKGI. 2011; 8(2): 19-23.
- [11] Wijayanto B. Perbedaan Kecepatan Kesembuhan Luka Sayat dengan Olesan Teh hijau Konsentrasi 6,4gr% dan Povidon Iodine Pada mencit. Malang: Universitas Muhammadiyah Malang; 2009.
- [12] Chacko S, Thambi P, Kuttan R, Nishigaki I. 2010. Beneficial effects of green tea: A literature review. Chinese Medicine [Internet]. [Place unknown]: 2010 [cited 2010 Oct 28]. Available from: <http://www.ncbi.nlm.nih.gov/pmc/articles/PMC2855614/pdf/1749-8546-5-13.pdf>.
- [13] Sabiston DC, Lyerly HK. "Pocket Companion Textbook Of Surgery". Alih Bahasa Lyndon Saputra. First Edition. Buku Teks Ilmu Bedah Jilid Satu. Jakarta: Binarupa Aksara; 1995.
- [14] Diegelmann. Wound Healing: An overview Of Acute, Fibrotic And Delayed Healing. Frontiers in Bioscience Journal. 2004; 9: 283-289. Accessed October 28<sup>th</sup>, 2010.
- [15] Majumdar M. "Evaluation of Tectona Grandis Leaves for woundHealing Activity". Disertasi. Tidak diterbitkan. Bangalore: Departement of Pharmacologi Krupanidhi College of Pharmacy; 2005.
- [16] Sari I. "Pengaruh Jus Buah Belimbing Manis (*Averrhoa carambola* Linn.) Terhadap Jumlah Fibroblas Pada Soket Tikus Strain Wistar Pasca Ekstraksi Gigi". Tidak Diterbitkan. Skripsi. Malang: Fakultas Kedokteran Brawijaya; 2013.
- [17] Bryany, T. 2005. Pengaruh Pemberian Ekstrak Rumput Mutiara (*Hedyotis corymbosa*) Dosis Bertingkat Terhadap Produksi NO Makrofag Mencit Balb/c. Artikel Ilmiah. Diterbitkan, Fakultas Kedokteran Universitas Diponegoro, Semarang.
- [18] Nopitasari DA. Pengaruh Pemberian Ekstrak *Phaleria* Papuaana terhadap Aktivitas Fagositosis Makrofag Mencit Balb/c. Diterbitkan, Fakultas Kedokteran Universitas Diponegoro, Semarang; 2006.
- [19] Simatupang J. Perubahan Imunologis Pada Endometriosis Peritoneal. Tesis, Fakultas Kedokteran Sriwijaya Palembang; 2003.
- [20] Setyaningrum A. Skripsi: Pengaruh Pemberian Vitamin C Dosis Tertentu Terhadap Kecepatan Pertumbuhan Penyembuhan Luka Pasca Pencabutan Gigi (tinjauan secara klinis). Yogyakarta: Bagian Bedah Mulut, FKG UGM; 2002.
- [21] Nijveldt, Van Nood E, Boelens, Van Norren dan Van Leeuwen. flavonoids: a review of probable mechanism of action and potential application. Am. J. Clin. Nutr. 2001; 74: 418-25.
- [22] Percival M. Nutritional Support for Connective Tissue Repair and Wound Healing. J Clin. Nut. 1997; 26: 1-4.
- [23] Kevin, Arora, Lee, Mc Culloch .2000. Biochemical and Functional Characterization of Inercellular Adhesion and Gap Junctions in Fibroblas [Internet]. [Place unknow]: 2000 [cited 1 Januari 2007]. Available form: <http://www.ajpccell>.