

Pengaruh Induksi Toksin Ubur-ubur (*Physalia physalis*) terhadap Gambaran Histopatologi Paru-paru Tikus Wistar

(The Influence of *Physalia physalis*'s Toxin Induction on the Histopathological Change of Wistar Rat's Lung)

Sayyidah Auliany Aminy, Al Munawir, Erfan Efendi
Fakultas Kedokteran Universitas Jember
Jln. Kalimantan 37, Jember 68121
e-mail korespondensi: sha_onley@yahoo.com

Abstract

Physalia physalis is one of poisonous jellyfish which can cause dyspnea after its stung. This fact indicates that *Physalia physalis* toxin has pneumotoxic activity. This study determined the effect of *Physalia physalis* toxin on the histopathological change in lungs of Wistar rats. This trials used male Wistar rats with average weight of 150 grams. There were 4 groups, control group (K) and 3 treatment groups (P), each group containing 6 Wistar rats. K group injected with PZ solution; P1, P2 and P3 groups injected with protein of *Physalia physalis* toxin at dose of 10mg/KgBW, 20 mg/KgBW, and 30 mg/KgBW, respectively. After 6 hours, rats were decapitated, lungs were removed and fixated with 10% formalin for histopathological examination. Microscopic observations was performed to determine histopathological change in lungs of Wistar rats by using scores. The result showed that *Physalia physalis*'s toxin induced alteration of histology of lungs in the form of marked infiltration of inflammatory cells, lungs oedema, degeneration and apoptosis of lung constituent cells. The analysis showed that there were significant difference between K and P groups ($p=0,001$) by Kruskal-Wallis test. There were significant differences between K and P1, P2 and P3 groups. In conclusion, *Physalia physalis* toxin affected the histopathological change in lungs of Wistar rats.

Keywords: Toxin, Jellyfish, *Physalia physalis*, Histopathology, Lungs.

Abstrak

Physalia physalis adalah salah satu jenis ubur-ubur beracun yang dapat menimbulkan *dyspnea* setelah tersengat. Hal ini menunjukkan adanya efek *pneumotoxic* toksin *Physalia physalis*. Penelitian ini bertujuan untuk mengetahui efek *pneumotoxic* protein toksin ubur-ubur *Physalia physalis* secara *in vivo* pada tikus Wistar. Penelitian menggunakan sampel tikus galur Wistar jantan dengan berat rata-rata 150 gram dengan 1 kelompok kontrol (K) dan 3 kelompok perlakuan (P), masing-masing kelompok terdiri atas 6 ekor tikus. Kelompok K diinjeksi dengan larutan PZ; P1, P2 dan P3 masing-masing diinjeksi protein toksin ubur-ubur *Physalia physalis* dengan dosis 10 mg/KgBB, 20 mg/KgBB dan 30 mg/KgBB. Setelah 6 jam organ paru-paru tikus diambil dan direndam dengan formalin 10% dan dilakukan pembuatan preparat histologi, kemudian dilakukan pengamatan secara mikroskopik dan ditentukan tingkat perubahan histopatologi paru-paru dengan menggunakan skor. Hasil penelitian menunjukkan terjadinya perubahan histopatologi pada paru-paru tikus Wistar berupa infiltrasi sel radang, edema paru, degenerasi dan apoptosis sel-sel penyusun paru. Hasil uji statistik Kruskal-wallis menunjukkan data memiliki perbedaan signifikan ($p=0,001$). Terdapat perbedaan yang signifikan pada perubahan histologi paru-paru antara kelompok K dengan P1, P2 dan P3. Dapat disimpulkan bahwa toksin ubur-ubur *Physalia physalis* mempengaruhi gambaran histopatologi paru-paru tikus Wistar.

Kata kunci: Toksin, ubur-ubur, *Physalia physalis*, Histopatologi, paru- paru.

Pendahuluan

Ubur-ubur (*Physalia physalis*) termasuk dalam filum *Coelenterata* [1,2]. Dalam kurun waktu 2005-2009, tiga belas kasus sengatan ubur-ubur dilaporkan terjadi di daerah Jawa, Bali, dan Bangka, tiga orang meninggal akibat sengatan ubur-ubur tersebut [3]. Pada tanggal 8 sampai 16 Agustus 2013, dilaporkan 617 orang tersengat ubur-ubur saat berekreasi di sepanjang pantai pesisir selatan Pulau Jawa.

Sengatan ubur-ubur dapat menimbulkan urtikaria, edema, kelemahan otot, parastesia, dyspnea, shock, gangguan jantung dan paru, hingga kematian [4,5]. Dyspnea (sesak nafas) yang terjadi menunjukkan bahwa toksin ubur-ubur menyerang sistem respirasi yang dapat menyebabkan distress pernafasan dan dapat berujung kematian [6]. Penelitian yang dilakukan oleh Xiao (2011) menyebutkan bahwa toksin ubur-ubur menyebabkan perubahan pola nafas menjadi cepat dan dalam, kemudian nafas melemah dan terjadi kegagalan pernafasan [7]. Hal-hal tersebut mengidentifikasi adanya aktivitas pneumotoksin toksin ubur-ubur *Physalia physalis*. Di Indonesia, penelitian dalam bidang histopatologi mengenai efek pneumotoksik toksin ubur-ubur (*Physalia physalis*) belum banyak dilakukan. Sehingga peneliti mengadakan penelitian yang memiliki tujuan untuk mengetahui efek induksi toksin ubur-ubur (*Physalia physalis*) terhadap gambaran histopatologi paru-paru tikus Wistar.

Metode Penelitian

Penelitian ini adalah penelitian *true eksperimental design*, dilaksanakan di Laboratorium Biomolekular Fakultas Kedokteran Universitas Jember pada bulan Agustus-Oktober 2013. Bahan yang digunakan adalah toksin ubur-ubur (*Physalia physalis*) yang diambil dari tentakel ubur-ubur *Physalia physalis* yang didapatkan dari Pantai Papuma, Watu Ulo Jember pada tanggal 15 Agustus 2013. Persiapan toksin dilakukan dengan proses autolisis dan lipolizer. Kemudian dilakukan pengukuran kadar protein toksin dengan metode *bradford*. Sampel yang digunakan pada penelitian ini adalah tikus Wistar jantan, berusia 2-3 bulan, dengan berat rata-rata 150 gram. Kelompok perlakuan dibagi menjadi 4 kelompok, dan tiap kelompok terdiri atas 6 ekor tikus Wistar. Kelompok K diinjeksi dengan larutan PZ; P1 diinjeksi protein toksin ubur-ubur *Physalia physalis* dengan dosis 10 mg/KgBB; P2 diinjeksi protein toksin ubur-ubur

Physalia physalis dengan dosis 20 mg/KgBB; P3 diinjeksi dengan protein toksin ubur-ubur *Physalia physalis* dengan dosis 30 mg/KgBB. Kemudian, setelah 6 jam dilakukan pengambilan organ paru-paru tikus dan dilakukan pembuatan preparat dengan metode parafin dan pewarnaan HE, kemudian dilakukan pengamatan secara mikroskopik dan ditentukan tingkat perubahan histopatologi paru-paru dengan menggunakan skor.

Hasil Penelitian

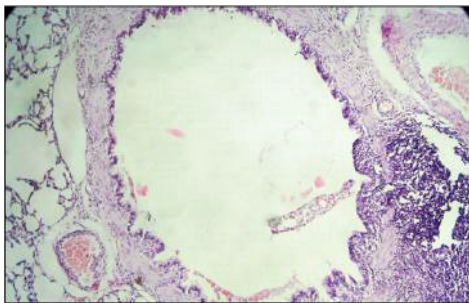
Pengamatan mikroskopik dengan menggunakan perbesaran 100 dan 1000 kali dilakukan untuk menilai perubahan histopatologi paru-paru tikus Wistar. Penilaian menggunakan sistem skoring, dimana skor 0 menunjukkan paru-paru normal, skor 1 menunjukkan adanya kerusakan paru-paru antara <30% dari keseluruhan lapangan pandang, skor 2 menunjukkan kerusakan 30-60% dari seluruh lapangan pandang, dan skor 3 menunjukkan kerusakan >60% dari seluruh lapangan pandang dan/ atau adanya apoptosis dan nekrosis. Pada Tabel 1 menunjukkan rerata skor kerusakan mikroskopik paru-paru tikus Wistar dengan berbagai dosis. Dimana diketahui bahwa rerata skor kerusakan paru-paru terendah adalah pada kelompok K dan tertinggi pada kelompok P3.

Tabel 1. Rerata Skor Tingkat Kerusakan Mikroskopik Paru-paru Tikus Wistar.

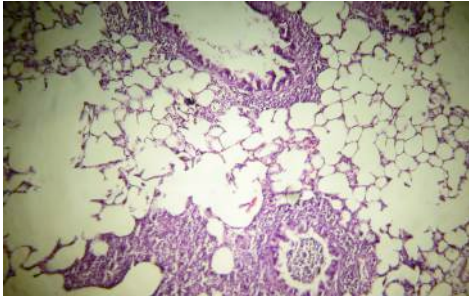
Kelompok	N	Rerata Skor	Standar deviasi
K	6	0,18333	0,44907
P1	6	2,41667	0,41673
P2	6	2,63333	0,22509
P3	6	2,98333	0,04082

Gambaran mikroskopik paru-paru pada kelompok K (Gambar 1) menunjukkan bahwa paru-paru dalam kondisi normal, sel-sel pneumosit tipe I yang berbentuk pipih tersusun secara normal yang dipisahkan oleh septum interalveolar. Lumen bronkus berbentuk lingkaran yang dilapisi oleh epitel berderet silindris bersilia dengan sel goblet. Diantara bronkus dan pembuluh darah paru terdapat nodus limfoid, tidak ditemukan infiltrasi sel-sel radang maupun edema dari paru-paru yang ditandai dengan pelebaran saku dan duktus alveolaris. Gambaran mikroskopis paru-paru di kelompok

P3 (Gambar 2) menunjukkan perubahan histologi. Pada preparat didapatkan infiltrasi sel-sel radang di daerah alveolus, sehingga sel-sel pneumosit tipe I yang berada di daerah infiltrasi sel-sel radang tidak dapat terlihat. Terdapat sel-sel radang dalam lumen bronkiolus. Epitel bronkus dan sel otot polos disekitar bronkus terlihat mengalami degenerasi dan bila diamati dengan perbesaran yang lebih besar, akan didapatkan sel-sel dengan fragmen-fragmen inti yang terlihat jelas. Hal ini menunjukkan terjadinya apoptosis. Terlihat pula adanya deskuamasi epitel bronkus.

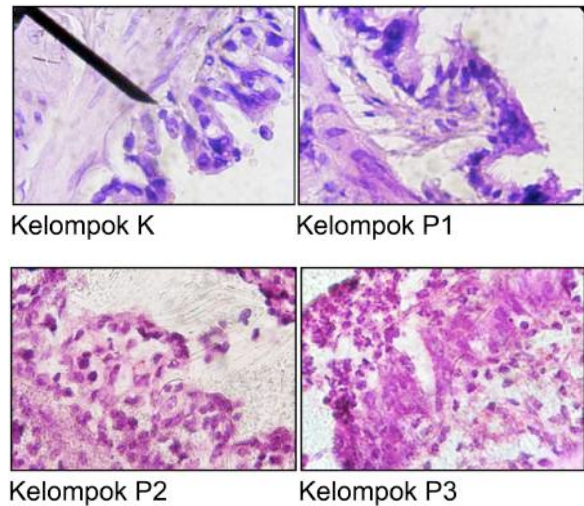


Gambar 1. Paru-paru Tikus Wistar Kelompok K, paru-paru normal. (Pewarnaan HE, 100 kali)

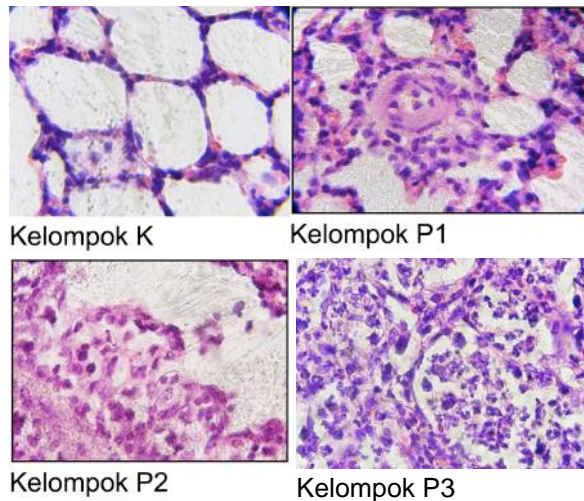


Gambar 2. Paru-paru Tikus Wistar Kelompok P3 terlihat adanya infiltrasi sel-sel radang di alveolus dan bronkus, pembesaran saku alveolaris, deskuamasi epitel bronkus, dan degenerasi sel-sel (Pewarnaan HE, 100x).

Pada Gambar 3 dan Gambar 4 dilakukan perbandingan gambaran epitel bronkus dan alveolus tikus Wistar dari kelompok K, P1, P2, dan P3. Dari perbandingan tersebut terlihat adanya perbedaan yang signifikan antara kelompok K dan Kelompok P.



Gambar 3. Perbandingan epitel bronkus paru-paru kelompok K, P1, P2, dan P3, tampak epitel pada kelompok K normal, pada Kelompok P1 epitel mulai terlihat perubahannya, terlihat adanya degenerasi yang mengarah ke deskuamasi epitel, pada kelompok P2 dan P3 terlihat infiltrasi sel radang dan terjadi degenerasi epitel bronkus, ditemukan juga apoptosis sel-sel di daerah bronkus (Pewarnaan HE, 1000 kali).



Gambar 5. Perbandingan alveolus paru-paru kelompok K, P1, P2, dan P3, tampak alveolus pada kelompok K normal, pada Kelompok P1 mulai terlihat adanya infiltrasi sel radang, pada kelompok P2 dan P3 terlihat infiltrasi sel radang dan

terjadi degenerasi sel-sel alveolus. (Pewarnaan HE, 1000 kali).

Hasil analisis statistik dengan uji *Kruskal-Wallis* menunjukkan setidaknya ada perbedaan yang signifikan antara 2 kelompok perlakuan ($p < 0,05$). Kemudian, Terdapat perbedaan yang signifikan ($p < 0,05$) pada perubahan histologi paru-paru antara kelompok K dan P1 ($p = 0,001$), K dan P2 ($p = 0,001$), K dan P3 ($p = 0,001$). Kemudian, tidak didapatkan adanya perbedaan yang signifikan ($p > 0,05$) pada perubahan histologi paru-paru antara kelompok P1 dan P2 ($p = 1,000$), P1 dan P3 ($p = 1,000$), P2 dan P3 ($p = 1,000$).

Pembahasan

Ubur-ubur *Physalia physalis* merupakan salah satu spesies ubur-ubur beracun yang sering menyengat manusia. Serangan ubur-ubur di Indonesia cukup tinggi disebabkan kondisi iklim dan tingginya aktivitas di wilayah pantai. Toksin ubur-ubur *Physalia physalis* memiliki berbagai macam efek berbahaya bagi tubuh manusia. Salah satu efek toksin *Physalia physalis* adalah timbulnya sesak nafas setelah tersengat, pola nafas berubah menjadi cepat dan dalam, kemudian melemah dan diikuti oleh terjadinya kegagalan pernafasan [7]. Akan tetapi sampai saat ini belum diketahui secara pasti mekanisme terjadinya sesak nafas pada pasien pasca sengatan ubur-ubur *Physalia physalis*. Penelitian ini bertujuan untuk mengetahui efek *pneumotoxic* protein toksin ubur-ubur *Physalia physalis* secara *in vivo* pada tikus galur Wistar.

Hasil penelitian ini menunjukkan bahwa protein toksin ubur-ubur *Physalia physalis* mempengaruhi perubahan histopatologi paru-paru tikus Wistar karena terdapat efek *pneumotoxic*. Hasil penelitian ini sinergis dengan penelitian sebelumnya [2]. Yang membedakan penelitian ini dengan penelitian sebelumnya adalah penggunaan protein toksin *Physalia physalis* dan interval waktu antara penyuntikan protein toksin dengan pengambilan organ.

Toksin diinjeksikan secara intraperitoneal sehingga akan masuk ke hati dan dimetabolisme menjadi senyawa yang kurang toksik, kemudian toksik akan mengalir melalui pembuluh darah sistemik menuju paru-paru. Umumnya hasil biotransformasi zat atau senyawa berupa metabolit inaktif, tetapi ada senyawa atau zat yang metabolitnya sama aktif, lebih aktif, atau lebih toksik. Oksidasi zat tertentu oleh enzim sitokrom P₄₅₀ menghasilkan senyawa yang

reaktif, yang dalam keadaan normal segera diubah menjadi metabolit yang lebih stabil. Bila enzimnya diinduksi atau kadar zat tinggi sekali, maka metabolit yang terbentuk juga banyak sekali. Karena inaktivasinya tidak cukup cepat, senyawa tersebut sempat bereaksi dengan komponen sel dan menyebabkan kerusakan jaringan [8]. Pada penelitian ini toksin *Physalia physalis* menyebabkan kerusakan paru-paru tikus Wistar berupa infiltrasi sel radang, edema paru, degenerasi dan apoptosis sel-sel yang terdapat di paru-paru.

Toksin yang beredar di dalam pembuluh darah sistemik, akan masuk ke dalam paru melalui arteri pulmonalis, dan menyebar hingga ke kapiler-kapiler alveolus, toksin akan menembus endotel kapiler alveolus dan menyebabkan kerusakan pada alveolus, bronkus, dan bronkiolus melalui mekanisme *pneumotoxic* yang dimilikinya.

Perubahan histopatologi paru-paru terjadi karena toksin *Physalia physalis* yang masuk ke dalam tubuh mengandung zat-zat dan senyawa berbahaya. Zat-zat tersebut dapat menyebabkan kerusakan paru-paru melalui berbagai mekanisme. Yang pertama, toksin memiliki efek sitotoksik yang menyebabkan membran plasma menjadi lebih permeabel terhadap ion Ca^{2+} [9]. Hal ini mengakibatkan peningkatan influx kalsium pada sel pneumosit [9,10]. Peningkatan kalsium dalam sel mengakibatkan terjadinya aktivasi bermacam fosfolipase yang mencetuskan kerusakan membran sel, aktivasi protease yang menyebabkan gangguan protein membran sel dan sitoskeletal, aktivasi ATPase yang mempercepat deplesi ATP, aktivasi endonuklease yang menyebabkan kerusakan kromatin inti, dan kerusakan mitokondria. Hal – hal tersebut akan menimbulkan kerusakan pada sel pneumosit, diawali dengan sel yang membengkak kemudian berlanjut dengan kematian sel pneumosit [9,11]. Toksin ubur-ubur (*Physalia physalis*) juga dapat menyebabkan kerusakan pada paru melalui mekanisme tidak langsung yang terdiri dari dua mekanisme, mekanisme yang pertama toksin ubur-ubur (*Physalia physalis*) memberikan efek *pneumotoxic* secara langsung melalui aktivasi sistem imun, Toksin ubur-ubur (*Physalia physalis*) yang masuk ke dalam paru-paru akan memicu makrofag untuk mengeluarkan mediator inflamasi antara lain, interleukin-8, interleukin-1, *Tumor Necrosing Factor* (TNF) sehingga menyebabkan terjadinya proses inflamasi dan infiltrasi sel radang pada paru-paru [11] [12].

Kemudian, mekanisme yang kedua yaitu efek hemolisis yang disebabkan toksin ubur-ubur menyebabkan aktifnya sistem pembekuan darah (hemostasis) untuk mengatasi hemolisis tersebut. Sistem pembekuan darah yang telah aktif menyebabkan terjadinya *blood stasis* dan pembentukan trombus. Di sisi lain eritrosit yang pecah dan mengeluarkan ion kalium menyebabkan hiperkalemia, menyebabkan gangguan pada jantung dan katup jantung yang meningkatkan risiko terjadinya stroke emboli. Hal ini mengakibatkan terjadinya peningkatan sirkulasi darah di dalam paru-paru, berlanjut dengan peningkatan tekanan pada vena pulmonalis. Akibatnya, paru mengalami kongesti dan edema. Kemudian, renal insufisiensi juga akan terjadi disebabkan efek kardiopulmoner yang terjadi, berupa pengaktifan sistem Renin Angiotensin Aldosteron (RAA) yang menyebabkan retensi garam dan air dari urin. Hal ini menyebabkan terjadinya peningkatan cairan interstisial, termasuk di dalam paru-paru [2]. Kemudian, pada penelitian ini ditemukan cedera pada sel-sel alveolus paru yang ditandai dengan degenerasi sel-sel alveolus, hal ini dapat memicu terjadinya edema karena *alveolus injury*. Sehingga edema yang terjadi, selain akibat tidak langsung dari kerusakan katup jantung dan peningkatan hemostasis, juga akibat terjadinya cedera dari sel alveolus sendiri. Hasil penelitian menunjukkan bahwa pada kelompok tikus Wistar yang diinduksi toksin dosis 30 mg/Kgbb terjadi degenerasi bahkan terlihat adanya apoptosis sel-sel otot polos yang mengelilingi bronkus. Hal ini penting untuk membuktikan bahwa manifestasi klinik yang berupa sesak nafas bukan karena terjadinya syok anafilaktik. Karena pada syok anafilaktik sel-sel otot polos yang mengelilingi bronkus tidak mengalami kerusakan. Sedangkan pada sesak nafas akibat toksin ubur-ubur *Physalia physalis* didapatkan kerusakan pada sel-sel otot polos bronkus yang menyebabkan dilatasi bronkus.

Walaupun demikian, penelitian ini belum bisa menjelaskan protein mana dalam ubur-ubur *Physalia physalis* yang secara khusus memiliki efek *pneumotoxic*. Oleh karena itu perlu dilakukan penelitian lebih lanjut terhadap protein spesifik yang terkandung pada ubur-ubur *Physalia physalis*.

Simpulan dan Saran

Kesimpulan penelitian ini, pemberian toksin ubu-ubur *Physalia physalis* pada tikus

Wistar mempengaruhi gambaran histopatologi paru-paru tikus Wistar.

Perlu dilakukan penelitian untuk mengidentifikasi protein spesifik penyebab *pneumotoxic* dalam toksin ubur-ubur *Physalia physalis*, perlunya penelitian untuk mengidentifikasi pengaruh protein toksin ubur-ubur *Physalia physalis* terhadap organ lain, perlunya penelitian untuk mengidentifikasi efek *pneumotoxic* toksin ubur-ubur *Physalia physalis* secara langsung (sitotoksik) lebih dominan dibandingkan efek tidak langsung.

Daftar Pustaka

- [1] RD Barnes, E Ruppert. Invertebrate Zoology. Orlando, Florida: Sanders College Publishing; 1991.
- [2] Junaid MA, Ishrat S, Syed RM, Syed MA. Pneumotoxic Activity Of Crude Venom and A Cytolytic Protein, PuTx-IVC, From A Coelenterate *Physalia utriculuc* (Blue Bottle). Pakistan J. Zool. 2008; 38(2):159-165.
- [3] Nova M. Beberapa Catatan Kasus Sengatan Ubur-Ubur di Indonesia. Fauna Indonesia. 2011 Jun; 10(2):30-36.
- [4] John JC, Lal AR, Ian MC, Angel AY. Partial Purification and Characterization Of A Hemolysin (CAH1) From Hawaiian Box Jellyfish (*Carybdea alata*) Venom. Toxicon. 2001; 39:981-990.
- [5] Hoover M. Marine Invertebrate of Bermuda, Portuguese Man-o'war (*Physalia physalis*). Hawai Med. J. 2004; 41:193-194.
- [6] Luca C, William CH, John HI, Giuseppe M. Jellyfish Stings and Their Management: A Review. Marine Drugs. 2013; 11: 523-550.
- [7] Liang X, Sihua L, Qian H, Qianqian W, Xuting Y, Guoyan L, Fei N, Jie Z, Liming Z. The Acute Toxicity and Hematological Characterization Of The Effect Of Tentacle-Only Extract From The Jellyfish *Cyanea capillata*. Marine Drugs. 2011; 9:526-534.
- [8] Amir S, Purwastyastuti A, Ari E, Rianto S, Arini S, Armen M, et al. *Farmakologi dan terapi*. Edisi 5. Gaya Baru: Jakarta; 2007.

- [9] Lincoln E, David AH. Portuguese Man-of-war (*Physalia physalis*) venom induces calcium influx into cells by permeabilizing plasma membranes. *Toxicon*. 2000; 38:1015-1028.
- [10] Angel AY, Ralph VS. Cubozoan Venom-Induced Cardiovascular Collapse Is Caused by Hiperkalemia and Prevented by Zinc Gluconate in Mice. *PLOS ONE*. 2012 Dec; 7(12):e51368.
- [11] Vinay K, Ramzi SC, Cotran LR, Stanley LR. *Buku Ajar Patologi Robbins*. Jakarta: EGC; 2007.
- [12] James T, Angel AY, Helen CT, Ken W. *Immunological and Toxinological Responses to Jellyfish stings. Inflammation & Allergy Drug Targets*. 2011; 10(5):1-9.