

**PENGARUH EKSTRAK BUAH ANDALIMAN (*Zanthoxylum acanthopodium* DC.) TERHADAP HATI TIKUS (*Rattus norvegicus* L.) YANG DIINDUKSI TARTRAZIN**

**EFFECT OF ANDALIMAN FRUIT EXTRACT (*Zanthoxylum acanthopodium* DC.) ON THE LIVER OF TARTRAZINE INDUCED RAT (*Rattus norvegicus* L.)**

Juandi Al Gani Sika<sup>\*</sup>, Husnarika Febriani, Syukriah

Biology Study Program, Faculty of Science And Technology,  
State Islamic University of North Sumatra, Deli Serdang, Indonesia

**Article Info**

**Article History:**

Received: August 05, 2023

Accepted: February 12, 2024

Published: February 19, 2024

<sup>\*</sup>Corresponding author:

E-mail: [juandialganisika18@gmail.com](mailto:juandialganisika18@gmail.com)

**How to cite this article:**

Sika, J.A.G., Febriani, H., Syukriah, 2024. Effect of Andaliman Fruit Extract (*Zanthoxylum acanthopodium* DC.) on The Liver of Tartrazine Induced Rat (*Rattus norvegicus* L.). *Journal of Agromedicine and Medical Sciences*. 2024. 10(1): 41-47  
<https://doi.org/10.19184/ams.v10i1.394>  
15

**Abstrak**

Pengaruh tartrazin sebagai pewarna makanan sintetik yang dikonsumsi berkepanjangan memberikan efek racun oleh radikal bebas dalam jumlah yang besar membuat ketidakseimbangan didalam tubuh dan memicu gangguan fungsi hati. Radikal bebas dapat diminimalisir dengan antioksidan sehingga mampu mengurangi radikal bebas didalam tubuh. Antioksidan dapat diperoleh salah satunya pada buah andaliman. Tujuan penelitian untuk mengetahui pengaruh ekstrak etanol buah andaliman terhadap kadar SGOT dan SGPT serta histologi tikus putih yang diinduksi tartrazin. Rancangan penelitian ini menggunakan 25 tikus putih dengan 5 perlakuan dan 5 ulangan selama 30 hari. Kelompok kontrol negatif diinduksi CMC 1%, kontrol positif diinduksi tartrazin 15 mg/kg BB, pada kelompok perlakuan 1, 2, dan 3 diinduksi dengan tartrazin 15 mg/kg BB dan ekstrak etanol buah andaliman, 150 mg/kg BB, 300 mg/kg BB, dan 450 mg/kg BB. Tahapan pada penelitian ini adalah skrining fitokimia, flavonoid total dan aktivitas antioksidan serta pengukuran kadar SGOT dan SGPT, dan pengamatan histologi hati. Data dianalisis menggunakan Anova one-way dan uji lanjut Duncan. Hasil penelitian menunjukkan skrining fitokimia ekstrak buah andaliman mengandung flavonoid, terpenoid, steroid, dan tanin. Kadar flavonoid total pada ekstrak adalah 7,8163 mgQE/g ekstrak. Kadar aktivitas antioksidan pada ekstrak memiliki nilai IC<sub>50</sub> sebesar 102,35 ppm. Hasil penelitian ini juga menunjukkan adanya pengaruh ekstrak terhadap penurunan kadar SGOT dan SGPT serta dapat meminimalisir kerusakan histologi hati setelah diinduksi tartrazin.

**Kata Kunci:** Andaliman, tartrazin, SGOT-SGPT, histologi hati

**Abstract**

Tartrazine, as a synthetic food coloring consumed for a long time, has a toxic effect by free radicals in large quantities, creating an imbalance in the body and triggering disturbances, namely liver function. Free radicals can be minimized with antioxidants to reduce free radicals in the body. Antioxidants can be found in fruits, including Andaliman fruit. This study aimed to determine the effect of ethanol extract from Andaliman fruit on SGOT-SGPT levels and histology of tartrazine-induced white rats. The research design used 25 white rats with 5 treatments and 5 replications for 30 days. The negative control group was induced by 1% CMC, positive control induced by tartrazine 15 mg/kg BW, treatment groups 1, 2, 3 induced by tartrazine 15 mg/kg BW and ethanol extract andaliman fruit 150 mg/kg BW, 300 mg/kg BW, and 450 mg/kg BW. The stages in this study were screened for phytochemicals, total flavonoids and antioxidant activity, measurement of SGOT-SGPT levels, and observation of liver histology. Data were



analyzed using one-way Anova and Duncan's further test. Results showed that phytochemical screening of Andaliman fruit extract contained flavonoids, terpenoids, steroids and tannins. The total flavonoid content in the extract was 7.8163 mgQE/g extract. The extract's antioxidant activity level has an IC50 value of 102.35 ppm. This study also showed that the extract affected decreasing levels of SGOT-SGPT and could minimize liver histological damage after being induced by tartrazine.

**Keywords:** Andaliman, tartrazine, SGOT-SGPT, liver histology

## Pendahuluan

Tartrazin merupakan pewarna makanan sintetis yang biasa digunakan pada produk makanan yang hampir setiap hari dikonsumsi. Tartrazin adalah pewarna makanan sintesis berwarna kuning lemon yang mudah larut dalam air. Batas penggunaan tartrazin di Indonesia dalam peraturan Badan Pengawas Obat dan Makanan Nomor 11 Tahun 2019 Tentang Bahan Tambah Pangan, menurut ADI (*Acceptable Daily Intake*) sebesar 0-10 mg/kg berat badan (BPOM, 2019). Adapun produk makanan yang menggunakan tartrazin sebagai bahan tambahan pangan sebagai tambahan pewarna yaitu makanan dan minuman ringan seperti keripik rasa, sereal, kue kering, jeli, campuran minuman bubuk, mustard, es krim, permen karet, yoghurt, biskuit, maupun mie instan. Selain itu juga terdapat pada produk non pangan yaitu pada sabun, kosmetik, sampo, maupun obat-obatan (Barhoma et al., 2019).

Penggunaan jangka panjang tartrazin dapat menunjukkan efek racun pada fungsi hati dan ginjal (Ali et al., 2016). Berdasarkan penelitian Amin., et al (2010) menyatakan bahwa efek zat pewarna tartrazin dengan dosis 15 dan 100 mg/kg BB yang diinduksi pada tikus selama 30 hari secara oral memperlihatkan perubahan pada fungsi hati yakni meningkatnya kadar enzim pada hati dan juga pada ginjal yaitu peningkatan kadar serum kreatinin yang menandakan kerusakan pada hati dan ginjal juga terdapat perubahan secara histopatologi yaitu deposisi pada sel kupffer hati dan adanya perdarahan pada bagian hati dan ginjal. Menurut Sianturi (2021) bahwa pemberian tartrazin yang berkepanjangan dapat menyebabkan struktur histologi hati mengalami kerusakan seperti degenerasi, kongesti vena sentralis, hingga nekrosis pada hepatosit. Selain itu menurut Batubara et al. (2017) menyatakan bahwa peningkatan kadar tartrazin dalam darah pada anak yang Defisit Perhatian dan Gangguan Hiperaktivitas memberikan efek peningkatan yang sangat signifikan pada hasil pengukuran tingkat hiperaktivitas dari anak yaitu 95%.

Hati adalah organ vital yang memiliki berat sekitar 1200-1500 gram dan sebagai organ kelenjar terbesar dalam tubuh. Hati terletak pada abdomen/perut kuadran kanan atas yang menyatu pada saluran bilier dan kantung empedu. Hati berperan penting dalam tubuh yakni dalam metabolisme glukosa dan lipid, mengabsorpsi lemak dan vitamin, membantu dalam proses pencernaan, juga membantu dalam mendetoksifikasi tubuh terhadap xenobiotik atau zat asing yang ada dalam tubuh (Rosida, 2016). Pemeriksaan dalam menentukan suatu kelainan pada organ hati dapat dilakukan berupa pemeriksaan fungsi hati yaitu SGOT dan SGPT serta pemeriksaan histologi hati. SGOT

(*Serum Glutamic Oxaloacetic Transaminase*) dan SGPT (*Serum Glutamic Pyruvic Transaminase*) merupakan enzim yang terdapat salah satunya pada organ hati yang akan keluar pada sel hati jika terjadinya kerusakan dan akan mengalami peningkatan kadar dalam serum darah. Meningkatnya kadar SGOT dan SGPT disebabkan terjadinya perubahan permeabilitas atau kerusakan dinding sel hati yang menandakan terjadinya gangguan pada organ hati. Secara pengamatan histologi, kerusakan jaringan hati dapat ditandai dengan tingginya kadar SGOT dan SGPT sehingga dibutuhkan senyawa antioksidan yang berperan dalam menurunkan radikal bebas dan berpengaruh terhadap fungsi hati yaitu salah satunya buah andaliman (Rosida, 2016).

Andaliman (*Zanthoxylum acanthopodium* DC.) adalah jenis tumbuhan rempah khas yang ditemukan di Sumatera Utara. Buah pada tumbuhan ini sering digunakan sebagai bumbu masakan tradisional suku Batak. Buah andaliman menyimpan kandungan senyawa flavonoid yang berperan sebagai antioksidan yang mampu meningkatkan proliferasi limfosit dan dapat menurunkan radikal bebas (Worotikan et al., 2017). Berdasarkan penelitian Simanullang et al. (2021) yang telah dilakukan mengenai kanker dari induksi *benzopyrene* dan pemberian ekstrak andaliman bahwa pemberian ekstrak andaliman sebagai antioksidan dapat memperbaiki kerusakan hati berupa nekrosis. Menurut Wira et al, (2021) berdasarkan penelitiannya bahwa ekstrak buah andaliman memiliki efektifitas sebagai analgesik (penghilang rasa sakit) terhadap mencit yang diinduksi oleh asam asetat. Selain itu juga ekstrak buah andaliman mampu memperbaiki kerusakan sel serviks yang disebabkan oleh *benzopyrene* dikarenakan andaliman disini sebagai antioksidan yang mampu untuk memperbaiki kerusakan tersebut (Simanullang et al., 2021). Dengan demikian kandungan flavonoid pada buah andaliman dengan dosis 150 dan 300 mg/kg BB mampu menurunkan radikan bebas dan dapat meningkatkan proliferasi sel juga meningkatkan regenerasi sel yang rusak sehingga sel dapat mengalami perbaikan (Worotikan et al., 2017).

Tujuan dalam penelitian ini untuk mengetahui pengaruh pemberian ekstrak etanol buah andaliman (*Zanthoxylum acanthopodium* DC.) terhadap SGOT SGPT dan histologi hati tikus putih (*Rattus norvegicus* L.) yang diinduksi tartrazin.

## Metode

### Desain Penelitian

Penelitian yang dilakukan merupakan penelitian eksperimental dan menggunakan metode Rancangan Acak Lengkap (RAL). Penelitian ini dilakukan menggunakan 5

Sika et al

macam kelompok perlakuan dengan 5 kali pengulangan yaitu kelompok kontrol positif dan negatif, serta kelompok perlakuan 1, 2, dan 3.

#### Subyek Penelitian

Alat yang digunakan pada penelitian ini adalah sebagai berikut.

(1) Kandang tikus, (2) Kain hitam, (3) S spuit 3 ml, (4) Saringan, (5) Needle sonde tikus, (6) Corong buchner atau corong kaca, (7) Wadah makan hewan (8) Bak parafin, (9) Botol minum hewan, (10) Seperangkat alat bedah, (11) Timbangan digital, (12) Rotary evaporator, (13) Erlenmeyer 1000 ml, (14) Mikrotom dan pisau mikrotom, (15) Gelas takar 2000 ml, (16) Tissue processing, (17) Spatula, (18) Tissue cassette, (19) Gelas arloji, (20) Mikroskop, (21) Plastik wrap, (22) Cover glass, (23) Aluminium foil, (24) Object glass, (25) Tabung vacutainer phlebotomi tutup merah, (26) Centrifuge, (27) Pipet mikrohematokrit, (28) Klinipet, (29) Blender, (30) Tip kuning dan biru, (31) Toples kaca 3L, (32) Tabung reaksi, (33) Rak tabung reaksi, (34) Spektrofotometri UV, (35) Inkubator, (36) Labu ukur.

Bahan yang digunakan pada penelitian ini adalah sebagai berikut.

(1) Tikus putih jantan (*Rattus norvegicus* L.) berumur 2-3 bulan dengan berat sekitar 150-180 gram, (2) Alkohol bertingkat (70%, 80%, 90%), (3) Pakan tikus, (4) Larutan entellan, (5) Sekam kayu, (6) Natrium nitrit hidoksida 10%, (7) Buah andaliman (*Zanthoxylum acanthopodium* DC.), (8) Eter, (9) Tartrazin, (10) H<sub>2</sub>SO<sub>4</sub> (p), (11) Air, (12) Asam asetat anhidrat, (13) Aquades, (14) Asam klorida 2 N, (15) Etanol 96%, (16) Pereaksi (Bouchardat, Mayer, maupun Dragendroff dan Wagner), (17) CMC 1%, (18) Larutan HCl 2 N, (19) Hematoxylin-eosin (HE), (20) Larutan FeCl<sub>3</sub> 10%, (21) Neutral buffered formalin (NBF), (22) Pereaksi FeCl<sub>3</sub> 5%, (23) Larutan xylene, (24) Parafin preparat, (25) Larutan xylol, (26) Reagen SGOT : Tris pH 7.8, L-Aspartate, LDH, MDH, 2-Oxoglutarate, dan NADH, (27) Reagen SGPT : Tris pH 7.5, L-Alanine, LDH, 2-Oxoglutarate, dan NADH, (28) NaCl fisiologis 0,9%.

#### Penentuan Sampel Penelitian

- Pembuatan ekstrak etanol buah andaliman  
Buah andaliman (*Zanthoxylum acanthopodium* DC.) yang akan digunakan dalam penelitian ini sebanyak 10 Kg yang didapat dari Desa Raya Huluan Kabupaten Simalungun Sumatera Utara. Sampel tumbuhan kemudian dicuci bersih lalu dikering anginkan. Selanjutnya sampel buah andaliman yang telah dicuci bersih dan dikering anginkan, kemudian sampel dikeringkan di bawah sinar matahari selama lebih kurang 1-3 hari dan yang menutupi menggunakan kain penutup berwarna hitam.

Selanjutnya sampel yang telah kering kemudian dihaluskan menggunakan blender hingga menjadi serbuk, lalu diayak/disaring untuk memperoleh serbuk simplisia sebanyak 2000 gram. Serbuk simplisia kemudian diekstraksi dengan cara dimaserasi menggunakan pelarut etanol 96% sebanyak 20 liter dengan perbandingan 1 : 10. Selanjutnya serbuk simplisia buah andaliman tersebut direndam menggunakan etanol selama 24 jam. Lalu sampel hasil rendaman disaring menggunakan kertas saring untuk memisahkan filtrat dari ampasnya. Kemudian filtrat hasil maserasi dievaporasi menggunakan rotary evaporator untuk mendapatkan hasil ekstrak yang kental/ekstrak pekat.

- Persiapan hewan coba

Penelitian ini menggunakan tikus putih jantan (*Rattus norvegicus* L.) dengan keadaan yang sehat dan tidak dalam keadaan cacat

yang berumur sekitar 2-3 bulan dengan berat badan 150-180 gram sebanyak 25 ekor. Penelitian ini juga menggunakan kandang sebagai tempat hewan coba sebanyak 5 kandang.

Sebelumnya tikus aklimatisasi/diadaptasi terhadap lingkungan baru selama 1 minggu dan pengukuran berat badan dihari pertama perlakuan yang dilakukan untuk penetapan dosis.

- Pengambilan Darah

Pengambilan darah dilakukan untuk melihat fungsi hati berupa SGOT dan SGPT. Metode pengambilan darah melalui sinus orbital terletak dibelakang mata. Metode ini dapat dilakukan melalui anestesi umum maupun anestesi lokal (Handajani., 2021). Pengambilan sampel darah dilakukan melalui sinus orbital mata menggunakan pipet mikrohematokrit sebanyak kurang lebih 2 ml dan dimasukkan ke dalam tabung vacutainer phlebotomi tutup merah.

- Pembedahan

Pembedahan dilakukan setelah dilakukan perlakuan terhadap hewan coba dengan melakukan dislokasi maupun anestesi terlebih dahulu. Selanjutnya dilakukan pengambilan sampel organ hati untuk dilakukan tahapan berikutnya yakni histologi hati.

#### Perlakuan

- Penginduksian Tartrazin

Penginduksian tartrazin sebagai zat toksik dilakukan secara oral menggunakan needle sonde pada tikus putih sebanyak 1 x sehari pada pagi hari yang sebelumnya tikus putih telah dipuaskan selama 1 jam sebelum penginduksian selama 30 hari dengan dosis 15 mg/kg berat badan.

- Penginduksian Ekstrak Etanol Buah Andaliman

Penginduksian ekstrak dilakukan secara oral menggunakan dosis bertingkat (150, 300, 450 mg/kg BB) sebanyak 1 x sehari pada sore hari yang sebelumnya tikus putih telah dipuaskan selama 1 jam sebelum penginduksian selama 30 hari.

#### Pengukuran

- Pengukuran Kadar SGOT – SGPT

Pengukuran kadar SGOT – SGPT dilakukan untuk melihat ada atau tidak adanya pengaruh yang diberikan setelah dilakukan perlakuan terhadap hati tikus putih setelah diinduksi tartrazin dan ekstrak etanol buah andaliman. Pengukuran SGOT SGPT dilakukan menggunakan serum darah tikus putih, pipet mikrohematokrit dan tabung phlebotomi melalui sinus orbital sebanyak 2 ml. Prinsip pemeriksaan melalui metode penetapan aktivitas ASAT (*asparate aminotransferase*) menggunakan metode pengujian secara kinetik 'IFCC' (*international federation of clinical chemistry*).

- Pengamatan Histopatologi

Pengamatan histopatologi dilakukan setelah perlakuan dan pembedahan kemudian dilanjutkan dengan pembuatan preparat histopatologi pada organ hati untuk dilakukan pengamatan histopatologi dengan 5 lapang pandang pada mikroskop yakni keempat sudut dan pada bagian tengah dengan perbesaran 100x dan didasari oleh skor nilai berikut (Insani, 2015).

#### Analisis Laboratorium

- Pengujian Metabolit Sekunder Buah Andaliman

Pengujian metabolit sekunder meliputi skrining fitokimia dan aktivitas antioksidan terhadap ekstrak buah andaliman. Skrining fitokimia dilakukan guna mengetahui kandungan senyawa metabolit sekunder yang terkandung dalam ekstrak tersebut. Sedangkan pengujian kadar aktivitas antioksidan bertujuan untuk mengetahui apakah ada tidaknya senyawa yang bersifat aktif

pada ekstrak tersebut sehingga mampu untuk menangkal radikal bebas.

- Pengujian Ekstrak Terhadap Kadar SGOT – SGPT Hati Tikus Putih yang Diinduksi Tartrazin

Pengujian bertujuan untuk mengetahui kadar SGOT – SGPT hati tikus putih terhadap ekstrak buah andaliman setelah dipaparkan oleh tartrazin

- Pengujian Ekstrak Terhadap Histologi Hati Tikus Putih yang Diinduksi Tartrazin

Pengujian tersebut dilakukan untuk mengetahui secara histopatologi terhadap ekstrak buah andaliman pada hati tikus putih setelah diinduksi oleh tartrazin

#### Analisis Statistik

Hasil pengamatan SGOT – SGPT dan hasil pengamatan perhitungan histologi yang diperoleh akan dianalisis menggunakan uji ANOVA *one way* untuk mengetahui ada tidaknya pengaruh ekstrak etanol buah andaliman terhadap

fungsi hati dan histologi hati yang diinduksi oleh tartrazin.

#### Persetujuan Etik

No.0662/KEPH-FMIPA/2022

Persetujuan etik dalam penggunaan hewan coba digunakan sebagai protokol penelitian sebagai subjek penelitian yang dapat dipertimbangkan relevansinya terhadap kesehatan manusia yang berpedoman pada prinsip – prinsip penelitian hewan coba secara etis untuk penelitian kesehatan yang menggunakan hewan coba.

#### Hasil

Hasil pengujian metabolit sekunder dan pengujian kadar aktivitas antioksidan ekstrak buah andaliman terdapat di Tabel 2 dan Tabel 3. Hasil pengamatan pengaruh ekstrak buah andaliman terhadap kadar SGOT – SGPT hati tikus putih yang diinduksi oleh tartrazin menunjukkan adanya perbedaan rata – rata pada kadar SGOT – SGPT disetiap kelompok perlakuan (Tabel 4).

**Tabel 1.** Skor Pengamatan Histopatologi Hati

No.	Integritas Gambaran Hati	Skor
1	Normal, tidak ada perubahan patologis	1
2	Perdarahan (Hemoragi)/Degenerasi Parenkimatososa	2
3	Degenerasi Melemak/Degenerasi Hidropik	3
4	Nekrosis	4

**Tabel 2.** Hasil skrining fitokimia ekstrak buah andaliman

Golongan Senyawa Metabolit	Pereaksi	Hasil
Alkaloid	Bouchardart	-
	Maeyer	-
Flavonoid	FeCl <sub>3</sub>	+
	Mg.HCl	+
	H <sub>2</sub> SO <sub>4</sub>	+
Terpenoid	Liebermann-Bouchard	+
	Salkowsky	+
Steroid	Liebermann-Bouchard	+
	Salkowsky	+
Saponin	Aquadest	-
Tanin	FeCl <sub>3</sub>	+

Keterangan :

(+) = Terdapat senyawa

(-) = Tidak terdapat senyawa

**Tabel 3.** Hasil pengujian kadar total aktioksidan ekstrak buah andaliman

No.	Sampel	Konsentrasi (ppm) / IC <sub>50</sub>
1.	Ekstrak Buah Andaliman ( <i>Zanthoxylum acanthopodium</i> DC.)	102,35

Keterangan :

1. Sangat Kuat = <50 (ppm)

2. Kuat = 50-100 (ppm)

3. Sedang = 101-150 (ppm)

4. Lemah = 151-200 (ppm)

**Tabel 4.** Hasil pengamatan kadar SGOT – SGPT

Kelompok	Kadar SGOT (U/L)	Kadar SGPT (U/L)	P=Value
Kontrol Negatif	61,0 ± 12,6 <sup>a</sup>	25,8 ± 7,01 <sup>a</sup>	0,000

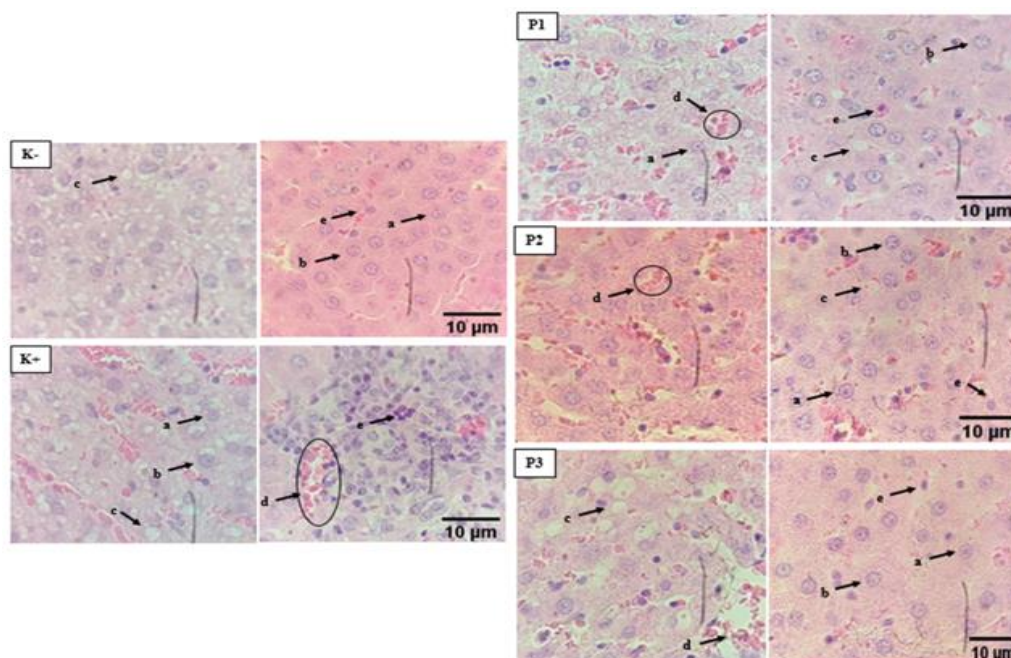
Kontrol Positif	368,6 ± 24,2 <sup>e</sup>	362,0 ± 17,3 <sup>e</sup>	
Perlakuan 1	242,4 ± 25,7 <sup>d</sup>	233,2 ± 16,4 <sup>d</sup>	
Perlakuan 2	176,0 ± 40,5 <sup>c</sup>	187,6 ± 7,19 <sup>c</sup>	
Perlakuan 3	105,6 ± 16,9 <sup>b</sup>	58,4 ± 125,0 <sup>b</sup>	

Keterangan : SD : Standar Deviasi, K- (CMC 1%), K+ (tartrazin 15 mg), P1 (tartrazin 15 mg/kg BB + ekstrak 150 mg/kg BB), P2 (tartrazin 15 mg/kg BB + ekstrak 300 mg/kg BB), P3 (tartrazin 15 mg/kg BB + ekstrak 450 mg/kg BB). <sup>abcde</sup> angka yang diikuti huruf berbeda pada satu kolom yang menunjukkan beda nyata (P<0,05).

**Tabel 5.** Hasil pengamatan skrining histologi hati tikus putih

Kelompok	Skoring Histologi	P=value
Kontrol Negatif	22,6 ± 5,50 <sup>a</sup>	0,000
Kontrol Positif	70,8 ± 4,86 <sup>e</sup>	
Perlakuan 1	59,2 ± 3,03 <sup>d</sup>	
Perlakuan 2	52,2 ± 5,76 <sup>c</sup>	
Perlakuan 3	37,0 ± 3,53 <sup>b</sup>	

Keterangan : SD : Standar Deviasi, K- (CMC 1%), K+ (tartrazin 15 mg), P1 (tartrazin 15 mg/kg BB + ekstrak 150 mg/kg BB), P2 (tartrazin 15 mg/kg BB + ekstrak 300 mg/kg BB), P3 (tartrazin 15 mg/kg BB + ekstrak 450 mg/kg BB). <sup>abcde</sup> angka yang diikuti huruf berbeda pada satu kolom yang menunjukkan beda nyata (P<0,05).



**Gambar 1.** Histologi Hati Tikus Putih Setelah Penginduksian Tartrazin dan Ekstrak Etanol Buah Andaliman (*Zanthoxylum acanthopodium* DC.). K- (tartrazin 15 mg), P1 (tartrazin 15 mg/kg BB + ekstrak 150 mg/kg BB), P2 (tartrazin 15 mg/kg BB + ekstrak 300 mg/kg BB), P3 (tartrazin 15 mg/kg BB + ekstrak 450 mg/kg BB). Keterangan : (a) hepatosit normal, (b) degenerasi hidropik, (c) degenerasi melembak, (d) hemoragi, (e) nekrosis.

Pengujian terhadap histologi hati tikus putih menunjukkan adanya perbedaan rata – rata histologi hati tikus putih pada masing – masing kelompok perlakuan, baik pada kelompok kontrol maupun kelompok perlakuan setelah penginduksian tartrazin dan ekstrak etanol buah andaliman (Tabel 5, Gambar 1).

### Pembahasan

Pengujian Ekstrak Terhadap Kadar SGOT – SGPT Hati Tikus Putih yang Diinduksi Tartrazin

Hasil uji ANOVA *one way* pada pengamatan kadar SGOT – SGPT

didapatkan nilai signifikan sebesar  $p=0,000$  yang menunjukkan bahwa adanya pengaruh pemberian ekstrak buah andaliman terhadap kadar SGOT – SGPT yang diinduksi tartrazin dengan nilai rata – rata ( $368,6 \pm 24,2$ ) dan setelah penginduksian tartrazin dan ekstrak etanol buah andaliman dengan nilai rata – rata ( $105,6 \pm 16,9$ ) setelah 30 hari. Berdasarkan hasil pengamatan kadar SGOT – SGPT mengalami peningkatan dari kadar normal yaitu SGOT ( $61,0 \pm 12,6$ ) dan SGPT ( $25,8 \pm 7,01$ ) pada kelompok kontrol negatif setelah diinduksi tartrazin selama 30 hari. Peningkatan enzim SGPT dan SGOT disebabkan perubahan permeabilitas atau kerusakan dinding sel hati sehingga jumlah SGOT dan SGPT akan meningkat dalam darah dan hal tersebut dapat mengindikasikan bahwa fungsi organ hati mengalami gangguan atau kerusakan (Rosida, 2016).

Berdasarkan hasil analisis statistik kadar SGOT dan SGPT (Tabel 3.) pada penelitian ini mengalami penurunan yang signifikan yang hampir mendekati kadar normal pada setiap kelompok perlakuan. Sehingga dapat dikatakan bahwa adanya perbedaan yang sangat nyata antara kelompok kontrol negatif dengan setiap kelompok perlakuan 1, 2 dan 3. Hal tersebut menunjukkan bahwa semakin tinggi dosis yang diberikan, maka membuat kadar SGOT dan SGPT mengalami penurunan. Data ini menunjukkan ekstrak etanol buah andaliman sebagai hepatoprotektor mampu mengurangi kerusakan sel hati yang disebabkan oleh penginduksian tartrazin sehingga membuat kadar enzim SGOT dan SGPT mengalami penurunan (Wahyudi et al., 2018). Pengaruh ekstrak etanol buah andaliman sebagai hepatoprotektor disebabkan oleh adanya antioksidan yang terkandung didalamnya. Radikal bebas adalah atom yang memiliki satu bahkan lebih dari elektron yang tidak berpasangan (Rahmi, 2017). Antioksidan berperan dalam menetralkan radikal bebas dengan cara mendonorkan satu bahkan lebih dari elektronnya dan menghambat oksidasi serta bereaksi dengan radikal bebas reaktif yang tidak stabil agar membentuk radikal bebas tidak reaktif dan relatif stabil sehingga mampu menurunkan kerusakan sel yang disebabkan oleh radikal bebas (Khaira, 2010).

#### Pengujian Ekstrak Terhadap Histologi Hati Tikus Putih yang Diinduksi Tartrazin

Hasil uji Anova *one way* pada pengamatan skoring histologi hati menyatakan nilai signifikan sebesar  $p=0,000$  yang berarti menunjukkan bahwa pengaruh penginduksian ekstrak etanol buah andaliman (*Zanthoxylum acanthopodium* DC.) berpengaruh nyata terhadap skoring histologi hati yakni ( $p<0,05$ ) dengan nilai rata-rata sebesar  $(70,8 \pm 4,86)$  setelah penginduksian tartrazin dan dengan nilai rata-rata sebesar  $(37,0 \pm 3,53)$  setelah 30 hari penginduksian ekstrak etanol buah andaliman.

Berdasarkan hasil pengamatan bahwa terdapat perbedaan sangat nyata antara kelompok kontrol positif dengan kelompok perlakuan 1, 2, dan 3 yaitu nilai kelompok perlakuan 1, 2, dan 3 lebih rendah dibandingkan dengan kelompok kontrol positif. Dapat dikatakan bahwa pengaruh pemberian ekstrak etanol buah andaliman dengan dosis bertingkat (150 mg/kg BB, 300 mg/kg BB, dan 450 mg/kg BB) memberikan pengaruh yakni tingkat kerusakan pada setiap perlakuan yang mengalami penurunan dengan hasil pada kelompok perlakuan 3 dengan hasil yang hampir mendekati kelompok kontrol negatif. Hal ini dapat disimpulkan bahwa perlakuan 3 dengan dosis 450 mg/kg BB dapat mengurangi kerusakan berupa (degenerasi hidropik, degenerasi melemak, nekrosis hingga hemoragi) yang diakibatkan oleh pengaruh penginduksian tartrazin dengan dosis 15 mg/kg BB. Sedangkan pada perlakuan 1 dan 2 berpengaruh dalam menurunkan kadar SGOT SGPT namun kurang dalam mengurangi kerusakan yang disebabkan penginduksian tartrazin. Pada penelitian ini dilakukan dengan menginduksi tartrazin dengan dosis 15 mg/kg BB dan ekstrak etanol buah andaliman dengan dosis bertingkat (150, 300, dan 450 mg/kg BB) yang dilakukan selama 30 hari yang menyebabkan terjadinya kerusakan secara histologi berupa degenerasi hidropik, degenerasi melemak, hemoragi, dan nekrosis pada organ hati tikus putih yang disebabkan oleh pengaruh dari paparan induksi tartrazin secara akumulatif dengan dosis 15 mg/kg BB sehingga

menyebabkan meningkatnya radikal bebas dalam tubuh yang akan menyebabkan gangguan dalam tubuh. Menurut Khaira (2010) menyatakan bahwa meningkatnya radikal bebas dalam tubuh akan menyebabkan ketidakseimbangan dalam tubuh yang disebut dengan stres oksidatif. Hasil reaksi tersebut akan menghasilkan radikal bebas lain yang akan menyerang molekul lain seperti membran sel, protein, dan DNA yang akan membentuk reaksi berantai yang berbahaya.

Kerusakan sel hati dapat diminimalisir dengan ekstrak etanol buah andaliman yang berperan sebagai *hepatoprotektor* (pelindung hati) dengan mengurangi kerusakan sel hati yang disebabkan oleh penginduksian tartrazin. Hal tersebut sesuai dengan hasil analisis statistik skoring histologi hati yang mengalami penurunan nilai pada kelompok perlakuan dari kelompok kontrol positif. Pengaruh ekstrak etanol buah andaliman sebagai hepatoprotektor disebabkan oleh adanya antioksidan yang terkandung didalamnya. Radikal bebas adalah atom yang memiliki satu bahkan lebih dari elektron yang tidak berpasangan (Rahmi, 2017). Sehingga antioksidan berperan dalam menetralkan radikal bebas dengan cara mendonorkan satu bahkan lebih dari elektronnya dan menghambat oksidasi serta bereaksi dengan radikal bebas reaktif yang tidak stabil agar membentuk radikal bebas tidak reaktif dan relatif stabil sehingga mampu menurunkan kerusakan sel yang disebabkan oleh radikal bebas (Khaira, 2010).

#### Kesimpulan

Berdasarkan hasil pada penelitian mengenai ekstrak etanol buah andaliman (*Zanthoxylum acanthopodium* DC.) terhadap hati tikus putih (*Rattus norvegicus* L.) yang diinduksi dengan tartrazin dapat ditarik kesimpulan bahwa :

1. Pemberian ekstrak etanol buah andaliman (*Zanthoxylum acanthopodium* DC.) dengan dosis bertingkat (150 mg/kg BB, 300 mg/kg BB, dan 450 mg/kg BB) berpengaruh dalam menurunkan kadar SGOT dan SGPT. Dosis ekstrak etanol buah andaliman yang paling optimal menurunkan kadar SGOT dan SGPT hati setelah induksi tartrazin adalah 450 mg/kg BB dengan nilai rata-rata SGOT (105,6) dan SGPT (58,4).
2. Pemberian ekstrak etanol buah andaliman (*Zanthoxylum acanthopodium* DC.) dengan dosis bertingkat berpengaruh dalam mengurangi kerusakan histologi hati berupa degenerasi hidropik, degenerasi melemak, nekrosis dan hemoragi. Dosis ekstrak etanol buah andaliman yang paling optimal dalam mengurangi kerusakan histologi hati setelah induksi tartrazin adalah 450 mg/kg BB dengan nilai rata-rata (37,0).

#### Konflik Kepentingan

Penulis menyatakan tidak terdapat konflik kepentingan dalam penelitian ini.

#### Ucapan Terima Kasih

Saya ucapkan terima kasih kepada Tuhan yang maha esa Allah SWT atas semua rahmat, karunia serta hidayahnya. Saya ucapkan terima kasih juga kepada ibu Husnarika Febriani, ibu Syukriah, ibu Rahmadina dan ibu Zahratul Idami yang telah

Sika *et al*

membimbing saya dalam menyelesaikan penelitian saya. Selain itu saya ucapkan terima kasih juga kepada kedua orang tua saya dan abang dan adik saya serta teman – teman saya yang telah memberikan dorongan berupa motivasi dan semangat dalam menyelesaikan penelitian saya.

### Kontribusi Penulis

Adapun peran ataupun kontribusi penulis adalah JAGS, HF dan S merancang konsep penelitian, berkontribusi dalam penelitian, dan menyetujui naskah akhir. Serta JAGS dan S berkontribusi dalam menulis dan mengedit artikel.

### References

- Amin, K.A., Hameid, A., and Elsttar, A. 2010. Effect Of Food Azo Dyes Tartrazine and Carmoisine On Biochemical Parameters Related To Renal, Hepatic Function And Oxidative Stress Biomarkers In Young Male Rats. *Food And Chemical Toxicology*.
- Barhoma, R. A., Elshamy, A. M., and Amer, Alaa I. 2019. Study of the Protective Effect of Nigella Sativa Oil on Tartrazine-Induced Hematological Disorders In Rats. *Med. J.* Vol. 87 (7) : 4661-4670.
- Batubara, M. S., Siregar, Y., Rusmarilin, H., Soviani, S., dan Febriani, Husnarika. 2017. Hubungan Kadar Tartrazin Dan Seng (Zn) Dalam Darah Pada Anak Penderita Defisit Perhatian Dan Gangguan Hiperaktivitas (ADHD). *BioLink*. Vol. 4 (1) : 1-10.
- BPOM. 2019. Peraturan Badan Pengawas Obat dan Makanan Tentang Bahan Tambahan Pangan. *Badan Pengawas Obat dan Makanan Republik Indonesia*.
- F. Alaa Ali., S.A. Sherein. A., S. Osama. El-Tawil., M. Adel, B. 2016. Toxicological And Hispathological Studies On The Effect Of Tartrazine In Male Albino Rats. *International Journal Of Biological, Biomolecular, Agricultural, Food And Biotechnological Engineering*. Vol. 10 (8) : 469-474.
- Handajani, Fitri. 2021. *Metode Pemilihan dan Pembuatan Hewan Model Beberapa Penyakit Pada Penelitian Eksperimental*. Sidoarjo : zifatama Jawa.
- Insani, Aulia., Samsuri., dan Berata, I Ketut. 2015. Gambaran Histopatologi Hati Tikus Putih yang Diberikan Deksametason dan Vitamin E. *Indonesia Medicus Veterinus*. Vol. 4 (3) : 228-237.
- Khaira, Kuntum. 2010. Menangkal Radikal Bebas Dengan Antioksidan. *Jurnal Sainstek*. Vol. 2 (2) : 183-187.
- Rahmi, Hayatul. 2017. Aktivitas Antioksidan dari Berbagai Sumber Buah-buahan di Indonesia. *Jurnal Agrotek Indonesia*. Vol. 2 (1) : 34-38.
- Rosida, Azma. 2016. Pemeriksaan Laboratorium Penyakit Hati. *Berkala Kedokteran*. Vol. 12 (1) : 123-131.
- Sianturi, Sister. 2021. Gambaran Histologi Organ Hepar Mencit Betina Bunting (*Mus musculus* L.) Setelah Pemberian Air Rebusan Mi Instan. *Jurnal Farmasi Etam*. Vol. 1 (1) : 39-49.
- Simanullang, R. H., Ilyas, Syafruddin., Hutahaeen, Salomo., Rosidah., Manurung, R. D., and Situmorang, P. C. 2021. Effect of Andaliman Fruit Extract on Cervical Cancer Rat's Histology. *International Conference on Health, Instrumentation & Measurement, and Natural Sciences*.
- Simanullang, R. H., Ilyas, Syafruddin., Hutahaeen, Salomo., and Rosidah. 2021. Effect Of Andaliman (*Zanthoxylum acanthopodium* DC.) Methanol Extract on Rat's Kidney and Liver Histology Induced by Benzopyrene. *Pakistan Journal of Biological Sciences*. Vol. 24 (2) : 274-281.
- Wahyudi, Agung., Bahar, Yenni., dan Septianawati, Paramita. 2018. Pengaruh Ekstrak Etanol Daun Kemangi (*Ocimum basilicum* L) Terhadap Kadar SGOT dan SGPT Tikus Putih (*Rattus norvegicus strain wistar*) yang Diinduksi MSG. *Herb-Medicine Journal*. Vol. 1 (1).
- Wira, M. R., Gaol, P. L., dan Simbolon, B. M. 2021. Uji Efek Analgesik Ekstrak Buah Andaliman (*Zanthoxylum acanthopodium*) Terhadap Nyeri Pada Mencit (*Mus musculus*) yang Diinduksi Asam Asetat. *Jurnal Ilmiah Rekam Medis dan Informatika Kesehatan*. Vol. 11 (2) : 40-45.
- Worotikan, R. V., Tuju, E. A., dan Kawuwung, Femmy. 2017. Analisis efektivitas antidiabetes ekstrak etanol buah andaliman (*Zanthoxylum acanthopodium* DC) pada histopatology ginjal tikus putih (*Rattus norvegicus* L.) yang diinduksi alloksan. *Jurnal Sains, Matematika, & Edukasi*. Vol. 5 (1) : 29-37.