

Laporan Kasus: Ekstirpasi Ranula beserta Kelenjar Sublingual Sebagai Tatalaksana Ranula *Intraoral*

Case Report: *Ranula and Sublingual Glands extirpation as Intraoral Ranula Procedures*

Rizki Saputra^{1*}, Sukri Rahman¹, Pamela Mayorita²

¹Department Otorhinolaryngology-Head and Neck Surgery FK Unand/ M Djamil Hospital, Padang

²Department of Pathology Anatomy FK Unand/ M Djamil Hospital, Padang

Article Info

Article History:

Received: November 4, 2021

Accepted: February 21, 2022

Published: February 28, 2022

*)Corresponding author:

E-mail: qdoct91@gmail.com

How to cite this article:

Saputra, R., Rahman, S., dan Mayorita, P., (2022). Case Report: Ranula and Sublingual Glands extirpation as Intraoral Ranula Procedures. *Journal of Agromedicine and Medical Sciences*, 8(1), 6-10.

<https://doi.org/10.19184/ams.v8i1.27612>

Abstrak

Ranula merupakan lesi kistik yang berkembang dari ekstrasvasi liur yang disebabkan oleh trauma pada kelenjar sublingual atau terjadinya sumbatan salurannya. Ranula dibagi menjadi *intraoral (simple ranula)* dan *plunging ranula*. Terdapat beberapa pilihan metode dalam tatalaksana ranula diantaranya seperti skleroterapi, marsupialisasi, dan ekstirpasi dengan atau tanpa pengangkatan kelenjar yang terlibat, insisi dan drainase dengan pendekatan intra oral serta ekstirpasi lesi dengan pendekatan ekstra oral. Dilaporkan satu kasus ranula pada anak perempuan umur 12 tahun yang didiagnosis sebagai ranula intra oral (*simple ranula*) berdasarkan anamnesis dan pemeriksaan fisik. Tatalaksana yang dilakukan adalah dengan melakukan ekstirpasi ranula disertai dengan pengangkatan kelenjar sublingual beserta salurannya. Tindakan ekstirpasi ranula diikuti dengan pengangkatan kelenjar liur sublingual yang terlibat memberikan hasil yang sangat baik dengan tidak ditemukan rekurensi hingga 1 tahun pemantauan pada tatalaksana ranula intra oral.

Kata Kunci: ranula, simple ranula, ranula *intraoral*

Abstract

Ranula is a cystic lesion that develops from saliva extravasation caused by trauma to the sublingual gland or the occurrence of duct blockages. The ranula is divided into intraoral (simple ranula) and plunging ranula. There are several options of methods in the management of ranulas such as sclerotherapy, marsupialization, and extirpation with or without gland removal involved, incision and drainage with intraoral approach, excision lesions with the extra-oral approach. A case of ranula was reported in a girl aged 12 years diagnosed with intraoral ranula (simple ranula). Treatment is done by performing ranula extirpation accompanied by the removal of the sublingual gland and its ducts. The extirpation of the ranula followed by removal of the involved sublingual salivary gland gave satisfactory results with no recurrence until 1 year of follow-up on the management of intra-oral ranula.

Keywords: ranula, simple ranula, intraoral ranula

Pendahuluan

Istilah ranula berasal dari bahasa latin "Rana" yang berarti katak, "Ranula" menggambarkan katak kecil, menunjukkan kemiripannya dengan perut katak yang menonjol. Ranula merupakan lesi kistik yang berkembang dari ekstrasvasi liur

yang disebabkan oleh trauma pada kelenjar sublingual atau terjadinya sumbatan salurannya (Kamalakaran *et al.*, 2018; Kokong *et al.*, 2017). Ranula dapat disebabkan oleh penumpukan musin yang terjadi akibat pecahnya kelenjar asini pada kelenjar sublingual atau pecahnya saluran Rivinus (Choi, 2019).

Secara klinis terdapat dua sub-tipe ranula, diantaranya *simple*



ranula dan *plunging ranula*. Untuk tipe yang pertama terjadi kista retensi yang terjadi di lantai rongga mulut. Sebagian besar tidak bergejala namun dapat menjadi penyebab obstruksi jalan nafas jika dalam ukuran yang cukup besar dan terjadi pada anak-anak. Sementara *plunging ranula* termasuk tipe yang jarang ditemukan dan ini terjadi karena adanya dehisen pada otot milohioid sehingga sebagian kelenjar sublingual mengalami herniasi dan terjadi ekstrasvasi mukus sehingga terjadi akumulasi mukus di ruang submandibula dan submental. Pada tipe *plunging ranula* yang tidak melibatkan lesi intra oral, diduga diakibatkan oleh adanya kelenjar liur ektopik yang terdapat disisi servikal otot milohioid (Choi, 2019; Verma, 2013).

Prevalensi ranula sekitar 0,2 kasus per 1000 kelahiran, 6% dari semua kasus *oral sialocyst* (Huzaifah & Sini, 2021). Ranula sering ditemukan pada anak dan dewasa muda. Frekuensi puncak terjadi pada dekade kedua (Verma, 2013). *Simple* ranula paling sering timbul pada sisi kiri lidah sementara *plunging* ranula terjadi pada sisi kanan lidah. Ranula dapat terjadi akibat kelainan kongenital atau didapat. Ranula kongenital terjadi karena atresia atau gagalnya pembentukan saluran kelenjar liur pada neonatus dan insidennya diperkitakan sekitar 0.74% pada bayi baru lahir (Pontes et al., 2018).

Diagnosis dari ranula ditegakkan dari tampilan klinis, pemeriksaan penunjang seperti pencitraan yang secara umum tidak di indikasikan untuk penegakan diagnosis namun modalitas ini dapat digunakan untuk melihat perluasan massa dan pertimbangan krusial sebelum dilakukan tindakan operasi. Pemeriksaan penunjang yang dapat digunakan seperti MRI, pemeriksaan tomografi dan ultrasonografi (Chen et al., 2018; Huzaifah & Sini, 2021). Sebagian besar ranula saat ini tatalaksana dengan operasi, namun standar pengobatan ranula masih kontroversial. Pada ranula intra oral, lesi mudah diamati dan biasanya tatalaksana dengan insisi dan drainase, marsupialisasi, dan skleroterapi (Huzaifah & Sini, 2021; Lee et al., 2015).

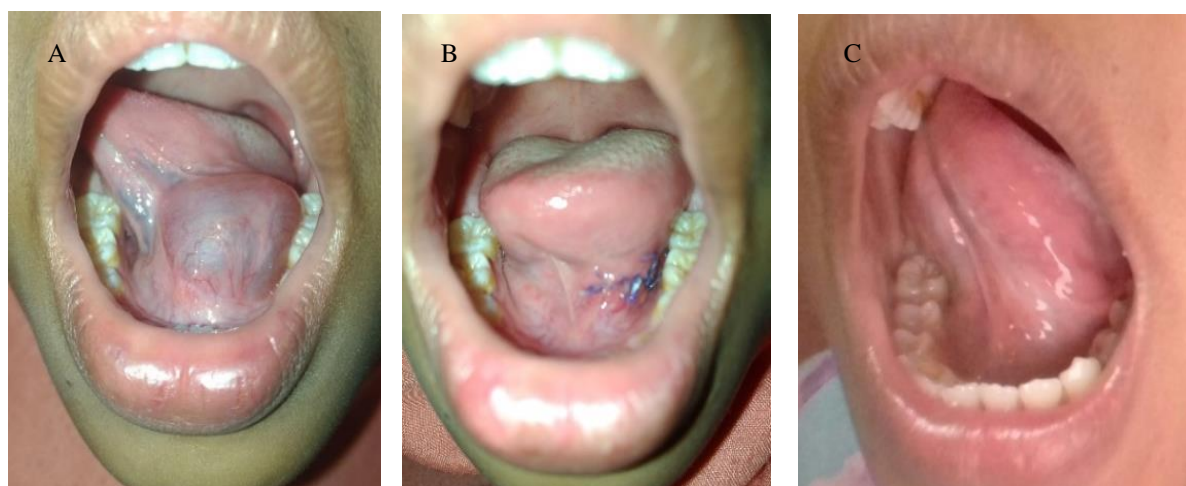
Tujuan dari pemulisan makalah ini adalah untuk mendalami tatalaksana ranula *intraoral* dengan teknik ekstirpasi ranula yang diikuti oleh kelenjar sublingual. Dimana diharapkan pemilihan metode operasi ini dapat mengurangi resiko kekambuhan. Serta mengetahui pilihan tatalaksana yang lain untuk ranula *intraoral*

Studi Kasus

Seorang anak perempuan berusia 12 tahun datang ke Poliklinik Onkologi Bagian THT-KL pada tanggal 18 September 2019, dengan keluhan utama benjolan dibawah lidah sisi kiri yang semakin membesar sejak 2 bulan yang lalu. Sebelumnya benjolan sudah mulai dirasakan timbul sejak 3 bulan yang lalu. Benjolan awalnya berukuran kecil dan semakin lama membesar. Suara bergumam sejak 1 bulan yang lalu, tidak ada keluhan sulit menelan, nyeri saat menelan dan tidur mendengkur dan sesak nafas. Pada pasien tidak didapatkan: riwayat benjolan yang mudah berdarah, rasa asin-asin di mulut, air liur bercampur darah dan nyeri saat menggerakkan lidah. Pada leher juga tidak ditemukan benjolan. Pada anamnesis tidak ada riwayat kebiasaan mengunyah sirih ataupun tembakau, riwayat konsumsi alkohol dan merokok. Tidak ada riwayat trauma pada daerah mulut atau bibir sebelumnya, tidak ada anggota keluarga yang mengalami hal yang sama.

Pada pemeriksaan fisik didapatkan keadaan umum sedang, nadi 90x/menit, laju nafas 22x/menit, afebris. Pada pemeriksaan telinga dan hidung tidak ditemukan kelainan. Pada pemeriksaan tenggorok arkus faring simetris, uvula di tengah, tonsil ukuran T1-T1, dinding posterior faring tenang. Pada pemeriksaan leher tidak ditemukan adanya pembesaran kelenjar getah bening (KGB) maupun massa. Pada pemeriksaan rongga mulut, tidak ditemukan trismus, oral hygiene baik, tampak benjolan berukuran 20 x 15 x 10 mm di sublingual sisi kiri (Gambar 1A) dengan permukaan licin, berbatas tegas, tidak terfiksir, berwarna kebiruan, dan tidak mudah berdarah.

Pasien didiagnosis kerja dengan ranula intra oral dengan diagnosis banding limfangioma. Orang tua pasien diberikan *informed consent* untuk dilakukan tindakan ekstirpasi ranula dalam anestesi umum dan pasien dikonsulkan ke Bagian Ilmu Kesehatan Anak dan Bagian Anestesi untuk toleransi operasi. Dari Bagian Ilmu Kesehatan Anak dan Anestesi tidak ditemukan kontra indikasi untuk dilakukan tindakan operasi. Pada tanggal 24 September 2019 dilakukan tindakan operasi ekstirpasi ranula. Pasien posisi *supine* diatas meja operasi dengan anestesi umum, dilakukan prosedur aseptik dan antiseptik pada area operasi. Dilakukan pemasangan *mouth gag* lalu lidah difiksasi ke sisi kanan menggunakan benang *silk* 2-0. Kemudian dilakukan insisi



Gambar 1. A. Lesi kistik pada sisi kiri sublingual, B. Post operasi hari ke 2, C. 1 tahun post operasi

secara horizontal sepanjang 2 cm di permukaan dilakukan diseksi secara tumpul untuk memisahkan ranula dengan mukosa, tampak keluar cairan kental berwarna kekuningan. Kantong kista diangkat dengan maksimal. Selanjutnya dilakukan reseksi kelenjar sublingual beserta duktusnya secara tumpul dan dilepaskan secara hati-hati dari jaringan sekitarnya. Luka operasi ditutup menggunakan benang vicril 4-0, operasi selesai.

Pasien didiagnosis dengan *post* ekstirpasi ranula dan kelenjar sublingual atas indikasi ranula intra oral dan diberikan terapi RL 20 tetes/menit, injeksi Seftriakson 2x750mg, injeksi Dexametason 3x5mg, Parasetamol tablet 3x500mg per oral, obat kumur *Betadine gurgle* 3x1 cup. Jaringan yang diangkat dikirim ke laboratorium Patologi Anatomi.

Kontrol 1 hari *post* operasi, pasien mengeluhkan nyeri ringan pada lokasi operasi, dari pemeriksaan rongga mulut tampak luka operasi dalam keadaan baik, tidak ada tanda infeksi (Gambar 1B). Hari kedua pasca operasi pasien dipulangkan dengan pemberian obat pulang Sefiksime tablet 100 mg dua kali sehari dan Parasetamol tablet 500 mg tiga kali sehari dan *Betadine gurgle* 3x1 cup dan disarankan kontrol kembali ke poliklinik THT-KL seminggu kemudian. Pada kontrol minggu pertama, tidak ada keluhan dari pasien dan pada pemeriksaan rongga mulut tampak luka operasi baik, tidak terdapat tanda radang dan tampak fibrin di sekeliling luka. Kontrol seminggu kemudian tampak luka baik dan tidak terdapat tanda infeksi.

Hasil pemeriksaan patologi anatomi ditemukan jaringan kelenjar sekreton dan jaringan ikat yang menyerupai dinding kista terdiri atas stroma dan jaringan ikat dilapisi epitel kuboid dan tampak pula sebulan padat limfosit dan pembuluh darah hiperemis dan disimpulkan sebagai suatu kista retensi (ranula) (Gambar 2). Evaluasi 1 tahun *post* operasi, tidak ditemukan tanda kekambuhan dan pasien tidak ada keluhan lain berkaitan dengan masalah ini (Gambar 1C).

Pembahasan

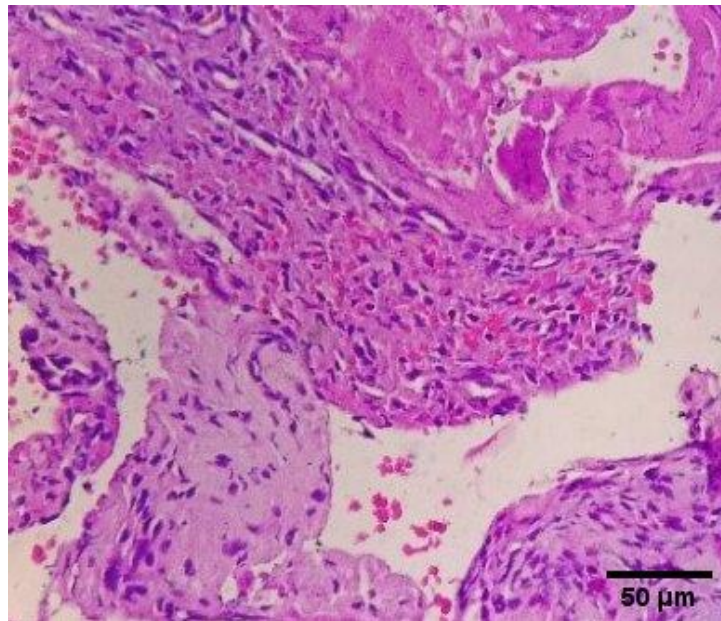
Dilaporkan seorang anak perempuan berusia 12 tahun dengan diagnosis intra oral ranula berdasarkan temuan anamnesis, pemeriksaan fisik dan patologi anatomi, ditemukan massa kistik yang terdapat di daerah sublingual sisi kiri. Berdasarkan literatur, ranula timbul terutama pada usia dekade pertama dan kedua sementara kondisi *plunging* ranula lebih sering ditemukan pada dekade ke 3 (Packiri, 2017). Ranula intra oral lebih sering ditemukan pada sisi kiri lidah, menurut sebuah literatur ditemukan insiden ranula di sisi kanan sebesar 3,3% dan sisi kiri 66,7% (Lee et al., 2015). Secara umum insiden ranula lebih sering terjadi pada wanita dibandingkan pria. Pada sebuah studi ranula sebanyak 580 kasus dengan perbandingan insiden pria : wanita sekitar 1: 1,2, untuk kasus *plunging ranula* lebih sering ditemukan pada pria dengan rasio 1:0,74, Ranula juga dapat ditemukan pada neonatus dengan perkiraan insiden 0.75% pada bayi baru lahir (Zhao et al., 2004). Terdapat sebuah laporan kasus ranula kongenital yang menyebabkan obstruksi jalan nafas. Lesi kistik di rongga mulut dengan ukuran yang besar ditemukan saat pemeriksaan sonografi intra uterin. Aspirasi kista intra uterin dengan bantuan sonografi tidak mengurangi ukuran lesi. Tatalaksana lesi dilakukan setelah tindakan *sectio caesaria* elektif, pasien menjalani beberapa tahapan operasi berkaitan dengan komplikasi yang ditemukan (George et al., 2015).

Berdasarkan penyebabnya ranula dibagi menjadi ranula didapat dan ranula kongenital. Ranula yang didapat dikaitkan dengan kondisi pasca trauma, obstruksi atau peradangan yang dapat merusak satu atau lebih saluran kelenjar liur sehingga menyebabkan kebocoran saliva ke jaringan sekitarnya, menginduksi reaksi fibroblastik yang mengurung mukus dalam kantung jaringan ikat. Sementara ranula kongenital menurut teorinya disebabkan oleh tidak terbentuknya saluran kelenjar liur tersebut (Ayers, 2018; Pontes et al., 2018). Dari riwayat pasien tidak terdapat trauma spesifik yang menyebabkan timbulnya masalah ini.

Ranula secara umum tidak menimbulkan gejala, terkadang ranula ditemukan tidak sengaja saat melakukan pemeriksaan mulut. Namun jika ranula berukuran besar dapat menyebabkan masalah dalam menelan, gangguan berbicara, gangguan mengunyah dan obstruksi jalan nafas (Lee et al., 2015). Obstruksi jalan nafas merupakan komplikasi yang sangat jarang terjadi. Hal ini dapat disebabkan oleh pendorongan lidah akibat ukuran lesi yang besar. Terdapat laporan kasus komplikasi jalan nafas yang membutuhkan intubasi serat optik melalui hidung, intubasi retrograde maupun krikotirotomi/trakeostomi (Ahuja & Tandon, 2016). Pada pasien ini ukuran ranula sebesar 20 x 15 x 10 mm, ditemukan suara bergumam saat berbicara dan tidak terdapat masalah dalam mengunyah, menelan serta tidak ada tanda obstruksi jalan nafas. Ranula yang terjadi pada anak dapat dikuti oleh kondisi gagal tumbuh dan OSA (*obstructive sleep apnea*) dan *impending upper airway obstruction* dengan durasi gejala kurang dari 6 bulan (Kokong et al., 2017).

Dari anamnesis diperoleh informasi riwayat benjolan yang sudah mulai dirasakan dalam 3 bulan yang lalu serta dari pemeriksaan fisik belum ditemukan tanda-tanda perluasan dari lesi seperti benjolan yang mulai terasa di daerah dagu maupun leher, yang mengindikasikan suatu *plunging ranula*. Perluasan ranula *intraoral* menjadi *plunging ranula* membutuhkan waktu lebih dari 6 bulan, hal ini disebabkan oleh suatu mekanisme tekanan hidrostatik yang muncul akibat akumulasi produksi saliva kelenjar sublingual yang menekan ke daerah leher karena produksi saliva oleh kelenjar sublingual bersifat terus menerus (Carson & Ord, 2016).

Menegakkan diagnosis ranula tidak selalu mudah. Untuk ranula yang bersifat *isolated* dengan ukuran lesi yang kecil dan terbatas hanya di dasar rongga mulut diagnosis dapat ditegakkan dengan anamnesis dan pemeriksaan fisik. Diagnosis klinis menjadi sulit ditegakkan jika secara klinis juga terdapat massa yang besar di servikal dimana tampilan klinis ini dapat bermakna lain berupa sebuah kista dermoid, kista celah brankial lipoma dan limfangioma (Nisi et al., 2019). Sehingga membutuhkan pemeriksaan penunjang sebagai modalitas diagnostik seperti aspirasi jarum halus dan pencitraan (Report et al., 2019; Schiarelli et al., 2016). Modalitas pencitraan yang dapat digunakan diantaranya sonografi, tomografi komputer dan *magnetic resonance imaging* (MRI). MRI merupakan pemeriksaan yang paling sensitif dalam pencitraan ranula terutama pada kasus *plunging ranula* yang meragukan. Tujuan dari pencitraan dilakukan adalah selain menentukan diagnosis dapat sebagai analisa ukuran lesi serta perluasan lesi (Lee et al., 2015). pada pasien tidak dilakukan pemeriksaan penunjang baik berupa



Gambar 2. Gambaran mikroskopis patologi anatomi pembesaran 10x10 dengan pewarnaan HE dengan kesimpulan sesuai dengan bentuk ranula.

aspirasi jarum halus pemeriksaan tomografi komputer, MRI maupun sonografi dikarenakan dari pemeriksaan fisik didapatkan massa kistik yang terlokalisasi di dasar lidah tanpa adanya suatu perluasan ke submandibula, submental serta servikal yang menandakan suatu plunging ranula ataupun kemungkinan diagnosis banding lain.

Pasien didiagnosis banding dengan limfangioma dan *mucocele*, terdapat beberapa kasus yang menemukan limfangioma intra oral yang menyerupai ranula. Sebuah laporan kasus seorang anak wanita usia 11 tahun dengan tampilan klinis yang sangat mirip dengan ranula *intraoral* namun dari hasil pemeriksaan patologi anatomi adanya saluran limfatik dalam stroma jaringan ikat, ditandai dengan epitel yang tidak teratur dan menipis, dan agregat limfoid yang menjelaskan suatu limfangioma (Nisi et al., 2019).

Berbeda dengan ranula, *mucocele* pada rongga mulut merupakan lesi mukosa mulut yang terbentuk karena ruptur duktus kelenjar liur minor dan akumulasi musin di jaringan lunak sekitarnya. Biasanya disebabkan oleh trauma lokal atau mekanis. *Mucocele* adalah kista jinak, tetapi dikatakan bukan kista yang sebenarnya karena tidak memiliki lapisan epitel pada gambaran histopatologi (sulfiana et al., 2019). *Mucocele* sering ditemukan di bibir, dan khususnya bagian bawah bibir. Meskipun demikian, *mucocele* terjadi pada mukosa bukal, lidah, dan palatum. *Mucocele* paling banyak terjadi umumnya pada anak-anak dan dewasa muda, hal ini mungkin disebabkan insiden trauma mulut yang relatif tinggi pada pasien yang lebih muda (Carson & Ord, 2016).

Hingga saat ini belum terdapat konsensus yang menerangkan tatalaksana intra oral ranula maupun *plunging ranula* secara khusus, namun terdapat beberapa pilihan tatalaksana berupa metode pembedahan dan non pembedahan, terapi pembedahan diantaranya marsupialisasi, ekstirpasi ranula, insisi dan drainase, ekstirpasi kelenjar sublingual dengan pendekatan intra oral. Menurut beberapa penelitian yang membandingkan beberapa teknik operasi angka kekambuhan bukan disebabkan

oleh tipe ranula tetapi disebabkan oleh teknik operasi yang dipilih. Pada sebuah penelitian yang mengamati kasus ranula sejumlah 580 kasus, kekambuhan sebesar 66,7 % dengan teknik marsupialisasi, 57,69 % dengan teknik ekstirpasi ranula dan 1,2 % untuk ekstirpasi kelenjar sublingual dengan atau pengangkatan ranula (Zhao et al., 2004). Pada penelitian lain yang membandingkan tiga teknik operasi ditemukan angka kekambuhan 25% menggunakan teknik ekstirpasi ranula saja, 36,4 % dengan teknik marsupialisasi dan 0% dengan teknik ekstirpasi ranula disertai pengangkatan kelenjar sublingual (Yoshimura et al., 1995). Pada sebuah meta analisis menyimpulkan tindakan yang paling kuratif untuk ranula oral adalah reseksi kelenjar sublingual intraoral. Pemberian skleroterapi dengan OK-432 memiliki tingkat kesembuhan yang lebih rendah dibanding tindakan operatif. Reseksi dengan pendekatan transervikal menyebabkan morbiditas yang lebih tinggi dibanding reseksi dengan pendekatan intraoral. Kesimpulan dari meta analisis tersebut menyatakan reseksi dengan pendekatan intraoral memiliki komplikasi yang rendah dan dibandingkan pendekatan transervikal (Chung et al., 2019).

Marsupialisasi merupakan salah satu teknik yang menjadi pilihan tatalaksanaan ranula terutama ranula yang berukuran kecil dari 2 cm. Teknik ini dapat dilakukan dengan anestesi topikal dan prosedur ini juga tidak membutuhkan waktu yang lama sehingga tidak ditemukan kerusakan jaringan atau peradangan yang berat (Hegde et al., 2017). Namun pada kasus ranula yang ditatalaksana menggunakan teknik marsupialisasi yang mengalami kekambuhan dilakukan metode ekstirpasi ranula beserta kelenjar sublingual ipsilateral. Salah satu kekurangan dari teknik marsupialisasi adalah kesulitan dalam pengambilan sampel untuk biopsi sebagai penunjang diagnosis definitif (Silva et al., 2020).

Tatalaksana non bedah yang dilakukan sebagai tatalaksana ranula adalah dengan skleroterapi menggunakan OK-432 (picibanil). Skleroterapi memiliki beberapa keuntungan seperti pemberian injeksi ini menyebabkan nyeri yang minimal dan durasi prosedur yang singkat sehingga dapat ditoleransi anak-

anak, tanpa anastesi lokal, infeksi sekunder dan perdarahan yang jarang terjadi, cedera saraf dan masalah kosmetik dapat dihindari (Yoshizawa et al., 2016).

Mekanisme pengobatan menggunakan OK-432 berupa terjadinya penurunan produksi dan peningkatan absorpsi saliva yang disebabkan oleh reaksi inflamasi lokal yang diakibatkan oleh proses adesi dan kolapsnya kista. Keberhasilan teknik ini dipengaruhi oleh beberapa faktor seperti ukuran lesi, jumlah dan jarak pemberian OK-432 (Carlini et al., 2016). Sebuah penelitian di tahun 2016 ditemukan tingkat keberhasilan terapi ini 78,2% regresi komplit, 13% regresi parsial dan 8% tidak menunjukkan respon (Kono et al., 2017).

Komplikasi yang dapat dijumpai saat operasi dan pasca operasi. Komplikasi saat operasi dapat ditemukan perdarahan, kerusakan pada duktus *warthon*, kerusakan pada saraf lingual, untuk pasca tindakan pembedahan dapat berupa hematoma, infeksi dan gangguan pergerakan lidah yang diakibatkan oleh sikatrik yang timbul saat penyembuhan luka (Huzaifah & Sini, 2021; Silva et al., 2020). Pada sebuah penelitian yang mengamati komplikasi yang ditemukan pada pasien yang menjalani tindakan operatif, 5,78% mengalami kekambuhan, 4,89% mengalami defisit sensori pada lidah (Zhao et al., 2005). Selama *Follow up* pasca tatalaksana pembedahan pada pasien tidak ditemukan keluhan dan hingga *follow up* sampai 1 tahun setelah operasi (Gambar 1C) tidak ditemukan adanya tanda kekambuhan. Kekambuhan setelah dilakukan tindakan operasi terutama ekstirpasi ranula disertai ekstirpasi kelenjar sublingual disebabkan oleh residu kelenjar sublingual saat operasi (Verma, 2013). Beberapa penelitian melakukan *followup* dengan waktu yang bervariasi dari hitungan bulan hingga tahun, sebuah penelitian yang mengobservasi tatalaksana ranula *intraoral* dengan teknik marsupialisasi ditemukan kekambuhan 3 tahun setelah operasi (Choi, 2019).

Kesimpulan

Tindakan ekstirpasi ranula diikuti dengan pengangkatan kelenjar liur sublingual yang terlibat memberikan hasil yang memuaskan dengan tidak ditemukan rekurensi hingga 1 tahun pemantauan pada tatalaksana ranula *intra oral*. Provide evidence-based recommendations.

Daftar Pustaka

- Ahuja, N. K., & Tandon, R. (2016). Ranula: A rare cause of airway obstruction. *Clinical Pulmonary Medicine*, 23(5), 216–217. <https://doi.org/10.1097/CPM.0000000000000170>
- Ayers, E. (2018). Plunging Ranula: A Case Report. *Journal of Diagnostic Medical Sonography*, 34(4), 285–290. <https://doi.org/10.1177/8756479318767632>
- Carlini, V., Calcaterra, V., Pasqua, N., Guazzotti, M., Fusillo, M., Pelizzo, G., Irccs, F., Matteo, P. S., Unit, P., Irccs, F., Matteo, P. S., Unit, P. S., Di, B. G., & Palermo, A. R. N. A. S. (2016). Plunging ranula in children: case report and literature review. *Pediatric Reports*, 8. <https://doi.org/10.4081/pr.2016.6576>
- Carson, E., & Ord, R. (2016). Cysts and Cyst-like Lesions of the

- Salivary Glands. In E. Carson & R. Ord (Eds.), *Salivary Gland Disorders* (2nd ed., pp. 97–116). Jhon Wiley & Sons.
- Chen, J. X., Zenga, J., Emerick, K., & Deschler, D. (2018). Sublingual gland excision for the surgical management of plunging ranula. *American Journal of Otolaryngology*, 39(5), 497–500. <https://doi.org/10.1016/j.amjoto.2018.05.011>
- Choi, M. (2019). Case report of the management of the ranula. *Journal of the Korean Association of Oral and Maxillofacial Surgeons*, 45(6), 357. <https://doi.org/10.5125/jkaoms.2019.45.6.357>
- Chung, Y. S., Cho, Y., & Kim, B. H. (2019). Comparison of outcomes of treatment for ranula: a proportion meta-analysis. *British Journal of Oral and Maxillofacial Surgery*, 57(7), 620–626. <https://doi.org/10.1016/j.bjoms.2019.06.005>
- George, M. M., Mirza, O., Solanki, K., Goswamy, J., & Rothera, M. P. (2015). Serious neonatal airway obstruction with massive congenital sublingual ranula and contralateral occurrence. *Annals of Medicine and Surgery*, 4(2), 136–139. <https://doi.org/10.1016/j.amsu.2015.04.006>
- Hegde, S., Bubna, K., & Rao, D. (2017). Management of Ranula in a Child by Modified Micro-Marsupialization Technique: A Case Report. *Journal of Clinical Pediatric Dentistry*, 41(4), 305–307. <https://doi.org/10.17796/1053-4628-41.4.305>
- Huzaifah, M., & Sini, A. (2021). *Mucocele And Ranula*. Statpearls [Internet]. <https://www.ncbi.nlm.nih.gov/books/NBK560855/>
- Kamalakaran, A., Jayaraman, B., Balasubramaniam, S., Thirunavukkarasu, R., & Ramakrishnan, B. (2018). Plunging Ranula in a 78- year- old Male - a Rare Case Report. *Journal of Clinical and Experimental Dentistry*, 10(1), e92–e95. <https://doi.org/10.4317/jced.54114>
- Kokong, D., Iduh, A., Chukwu, I., Mugu, J., Nuhu, S., & Augustine, S. (2017). Ranula: Current Concept of Pathophysiologic Basis and Surgical Management Options. *World Journal of Surgery*, 41(6), 1476–1481. <https://doi.org/10.1007/s00268-017-3901-2>
- Kono, M., Satomi, T., Abukawa, H., Hasegawa, O., Watanabe, M., & Chikazu, D. (2017). Evaluation of OK-432 Injection Therapy as Possible Primary Treatment of Intraoral Ranula. *Journal of Oral and Maxillofacial Surgery*, 75(2), 336–342. <https://doi.org/10.1016/j.joms.2016.08.013>
- Lee, D. H., Yoon, T. M., Lee, J. K., & Lim, S. C. (2015). Treatment outcomes of the *intraoral* approach for a simple ranula. *Oral Surgery, Oral Medicine, Oral Pathology and Oral Radiology*, 119(4), e223–e225. <https://doi.org/10.1016/j.oooo.2015.01.007>
- Nisi, Izzetti, Lardani, Scarpata, Giuca, & Gabriele. (2019). Sublingual Lymphangioma Mimicking a Ranula: A Case Report. *Proceedings*, 35(1), 66. <https://doi.org/10.3390/proceedings2019035066>
- Packiri, S. (2017). Management of Paediatric Oral Ranula: A Systematic Review. *JOURNAL OF CLINICAL AND DIAGNOSTIC RESEARCH*, 11(9), 9–12. <https://doi.org/10.7860/JCDR/2017/28498.10622>
- Pontes, F. S. C., de Souza, L. L., Pedrinha, V. F., & Pontes, H. A. R. (2018). Congenital Ranula: A Case Report and Literature Review. *Journal of Clinical Pediatric Dentistry*, 42(6), 454–

457. <https://doi.org/10.17796/1053-4625-42.6.9>
- Report, A. C., Nisi, M., Izzetti, R., Lardani, L., Scarpata, L., Giuca, M. R., & Gabriele, M. (2019). Sublingual Lymphangioma Mimicking a Ranula : *J Korean Assoc Oral Maxillofac Surg, Figure* 1, 10–12. <https://doi.org/10.3390/proceedings2019035066>
- Schiarelli, C., Sciandra, M., & C, T. C. (2016). A Rare Case of Plunging Infected Ranula : MRI Diagnosis. *JSM Clin Case Rep*, 4, 2–4.
- Silva, D. F. B., Neves, G. de V., Moura, R. Q. de, Carvalho, S. H. G. de, Pereira, J. V., & Gomes, D. Q. de C. (2020). Modified Micromarsupialization as Treatment of Ranula in a Pediatric Patient. *Journal of Craniofacial Surgery*, 31(3), e230–e232. <https://doi.org/10.1097/SCS.00000000000006114>
- sulfiana, sulfiana, Sylviana, M., Tasman, A., & Lia, E. (2019). Marsupialization as a ranula management: case report. *International Journal of Medical Reviews and Case Reports*, 1. <https://doi.org/10.5455/IJMRCR.Marsupialization-ranula>
- Verma, G. (2013). Ranula : A Review of Literature. *Archives of CraniOroFacial Sciences*, 1(iii), 44–49.
- Yoshimura, Y., Obara, S., Kondoh, T., & Naitoh, S. I. (1995). A comparison of three methods used for treatment of ranula. *Journal of Oral and Maxillofacial Surgery*, 53(3), 280–282. [https://doi.org/10.1016/0278-2391\(95\)90224-4](https://doi.org/10.1016/0278-2391(95)90224-4)
- Yoshizawa, K., Moroi, A., Kawashiri, S., & Ueki, K. (2016). A Case of Sublingual Ranula That Responded Successfully to Localized Injection Treatment with OK-432 after Healing from Drug Induced Hypersensitivity Syndrome. *Case Reports in Dentistry*, 2016(1), 1–5. <https://doi.org/10.1155/2016/6939568>
- Zhao, Y.-F., Jia, J., & Jia, Y. (2005). Complications associated with surgical management of ranulas. *Journal of Oral and Maxillofacial Surgery*, 63(1), 51–54. <https://doi.org/10.1016/j.joms.2004.02.018>
- Zhao, Y.-F., Jia, Y., Chen, X.-M., & Zhang, W.-F. (2004). Clinical review of 580 ranulas. *Oral Surgery, Oral Medicine, Oral Pathology, Oral Radiology, and Endodontics*, 98(3), 281–287. <https://doi.org/10.1016/S1079210404000800>