

Wrist Ankle Acupuncture (WAA) dan Akupunktur Tubuh Mempercepat Neurorehabilitasi Pada Bell's Palsy: Sebuah Studi Kasus

Wrist Ankle Acupuncture (WAA) and Body Acupuncture Accelerates Neurorehabilitation in Bell's Palsy: A Case Report

Rina Nurbani^{1,2*}, Dwi Rachma Helianthi^{1,2}

¹Department of Medical Acupuncture, Dr. Cipto Mangunkusumo Hospital, Jakarta, 10430, Indonesia

²Medical Acupuncture Specialist Program, Faculty of Medicine, Universitas Indonesia, Jakarta, Indonesia

Article Info

Article History:

Received: July 20, 2021

Accepted: October 21, 2021

Published: October 31, 2021

*)Corresponding author:

E-mail: rinanurbani@yahoo.com

How to cite this article:

Nurbani, R., Helianthi, D.R., (2021). Wrist Ankle Acupuncture (WAA) and Body Acupuncture Accelerates Neurorehabilitation in Bell's Palsy: A case report. *Journal of Agromedicine and Medical Sciences*, 7(3), 141-146. <https://doi.org/10.19184/ams.v7i3.24818>

Abstrak

Bell's Palsy (BP) merupakan suatu paralisis kelumpuhan wajah akut satu sisi, karena peradangan pada saraf fasialis perifer yang bersifat idiopatik. Kortikosteroid, obat antivirus, dan terapi fisik dapat digunakan untuk mengobati BP, namun terapi ini tidak bisa dinyatakan memberikan kesembuhan. Akupunktur dapat menjadi pilihan alternatif untuk BP dan sebagai bukti efektivitasnya, kami menyajikan laporan kasus pada seorang pasien dengan BP yang diterapi dengan akupunktur. Seorang pasien wanita berusia 48 tahun, guru taman kanak-kanak, telah mendapat terapi kortikostoid dan antivirus segera setelah didiagnosis BP sisi kiri. Enam minggu kemudian, pasien tidak pulih total dengan skor House-Brackmann derajat 3. Akupunktur dilakukan pada titik akupunktur lokal dan distal digunakan pada telinga, tubuh dan wajah. Wrist ankle acupuncture (WAA) L^{1,2}; akupunktur telinga pada zero point; dan titik-titik tubuh dirangsang dengan elektroakupunktur. Setelah terapi akupunktur, didapati skor House-Brackmann derajat 2. Pilihan terapi medis untuk gejala sisa BP terbatas. Efektifitas akupunktur pada pasien BP harus diperlihatkan dengan lebih banyak studi klinis.

Kata kunci: Akupunktur; Wrist Ankle Acupuncture; Bell's Palsy; Pemulihan

Abstract

Bell's Palsy (BP) is an acute unilateral facial paralysis due to idiopathic inflammation of the peripheral facial nerve. Corticosteroids, antiviral drugs, and physical therapy could be useful to treat BP, however these treatments could not bring complete recovery. Acupuncture could be an alternative option for BP and to show its effectiveness, we present a case report, a patient with BP treated with acupuncture. A 48-year-old female patient, a kindergarden teacher, already treated with corticosteroid and antiviral agents as soon as BP was diagnosed. Six weeks later, patient didn't recover, with House-Brackmann score stage 3. Acupuncture was performed at local and distance acupoints at ears, body and face. Wrist Ankle Acupuncture (WAA) L^{1,2}; ear acupuncture at zero point; and body points were stimulated by electroacupuncture. After acupuncture therapy, the House-Brackmann score was grade 2. Medical options for the sequelae of BP are limited. Acupuncture's effectivity in Bell palsy patients' should be shown with more clinical studies.

Keywords: Acupuncture; Wrist Ankle Acupuncture; Bell's Palsy; Recovery



Pendahuluan

Bell's Palsy (BP), dinamai berdasarkan ahli anatomi Skotlandia, Sir Charles Bell, merupakan paresis atau paralisis akut, idiopatik, perifer, umumnya unilateral dari nervus fasialis yang mempersarafi otot-otot ekspresi wajah (Baugh dkk., 2013; Oksuz dkk., 2019). BP bertanggung jawab pada sekitar 80% mononeuropati wajah dan mempengaruhi 11,5 hingga 40,2/100.000 orang per tahun dengan insiden puncak biasanya antara usia 15 dan 50 tahun dan 1 dari 60 pasien menderita risiko seumur hidup (Zandian dkk., 2014; Eviston dkk., 2015; Li dkk., 2015). Penyebab idiopatik terjadi pada lebih dari dua pertiga pasien. Kelumpuhan wajah juga dapat disebabkan oleh infeksi virus, bakteri, autoimun, iskemia akibat aterosklerosis, tumor jinak atau ganas di kepala atau leher dan juga oleh trauma (Hohman & Hadlock, 2014). Patogenesis BP diyakini suatu radang saraf fasialis di ganglion genikulatum, banyak bukti mengarah pada aktivasi kembali virus herpes laten dari ganglia saraf kranial (Eviston dkk., 2015; Cooper dkk., 2017; De Seta dkk., 2014).

Bell's Palsy merupakan suatu diagnosis klinis yang biasanya ditandai dengan timbulnya kelemahan wajah unilateral secara tiba-tiba dan cepat dan mencapai puncaknya dalam 72 jam (Baugh dkk., 2013). Gejala lain termasuk gangguan pergerakan ipsilateral pada sisi wajah yang terkena, penurunan alis dan sudut mulut, dan hilangnya lipatan nasolabial ipsilateral. Pasien juga mungkin mengeluh sakit telinga ipsilateral, serta mati rasa pada wajah. Alat klinis yang paling banyak digunakan dan diterima untuk mendokumentasikan tingkat kelumpuhan wajah dan untuk memperkirakan tingkat pemulihan adalah skala *House-Brackmann* (HB) yang dimodifikasi. Skalanya adalah dari 1 hingga 6, dengan yang terakhir adalah kelumpuhan total (Zandian dkk., 2014; Eviston dkk., 2015; Cooper dkk., 2017).

Terapi medis yang paling umum digunakan adalah kortikosteroid dengan antivirus, jika virus diduga sebagai penyebabnya. Penggunaan kortikosteroid diyakini dapat meningkatkan pemulihan fungsi saraf wajah dan untuk mengurangi peradangan. Asiklovir adalah agen anti-virus yang paling sering diresepkan, namun belum terbukti efektif mengobati BP ketika diberikan sendiri. Operasi dekompresi wajah adalah pilihan lain, tetapi ini belum terbukti sangat manjur dan penggunaannya tetap kontroversial (Baugh dkk., 2013; Oksuz dkk., 2019; Eviston dkk., 2015; Li dkk., 2015; Ton dkk., 2019; Bodenez dkk., 2010).

Akupunktur pergelangan tangan dan pergelangan kaki (*wrist ankle acupuncture/ WAA*) adalah teknik akupunktur yang relatif baru yang ditemukan pada tahun 1975 oleh Profesor Xin-Shu Zhang di Shanghai, Cina. WAA menggunakan jarum filiform untuk merangsang jaringan subkutan di area sekitar pergelangan tangan dan pergelangan kaki untuk mengobati penyakit pada seluruh tubuh. Teknik ini nyaman, aman, mudah dimengerti, mudah dilakukan, dan memiliki hasil klinis yang sangat baik (Wang, 2009; Xinshu, 1991). Di sini kami bertujuan mempresentasikan sebuah laporan kasus pada seorang pasien dengan BP yang diterapi dengan WAA, akupunktur tubuh dan telinga.

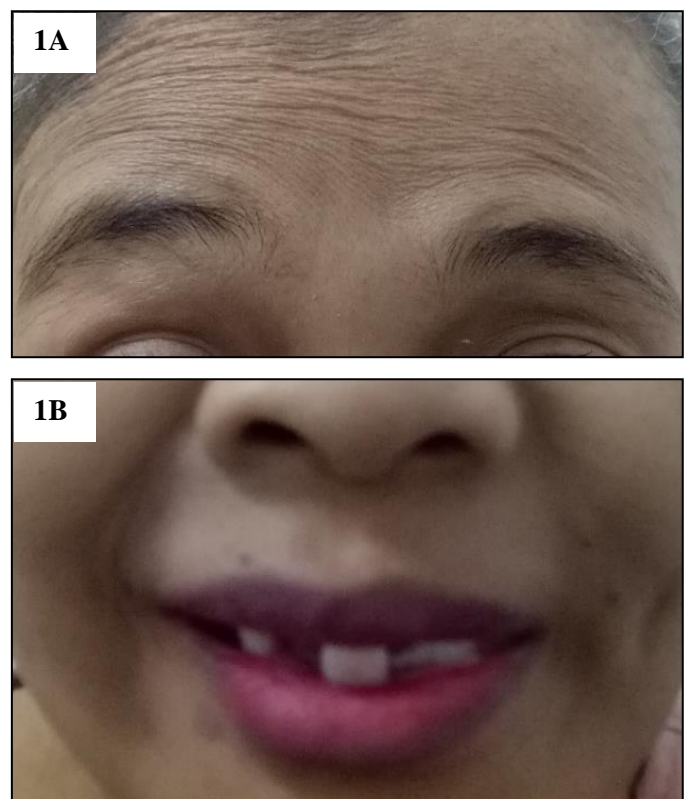
Studi Kasus

Seorang perempuan berusia 48 tahun, tiga bulan lalu merasakan

telinga kiri berdenging hilang timbul selama 1 bulan, kemudian pasien berobat ke dokter spesialis THT, setelah itu nyeri berkurang, tetapi denging masih ada. Satu setengah bulan lalu pasien mengeluh wajah sisi kiri miring, mata kiri berkedut, tidak dapat menutup rapat, bibir terasa baal, tidak dapat berkumur-kumur, telinga kiri nyeri, tapi sudah tidak berdenging, kemudian pasien berobat ke spesialis saraf, mendapat metil prednisolone 64 mg selama 4 hari dan diturunkan bertahap (sebelumnya pasien mengkonsumsi metil prednisolone 8 mg selang sehari untuk terapi SLE); Acyclovir 200 mg per hari selama 1 bulan. Pasien sudah fisioterapi 5x (1x/minggu).

Saat datang, pasien merasakan wajah sisi kiri ada perbaikan tapi masih miring, mata sudah bisa menutup tapi belum sempurna, mengangkat alis, menutup mata, senyum, mencucu, menggembungkan pipi sisi kiri lebih lemah, bibir terasa baal, lidah bagian depan tidak dapat mengecap, telinga kiri nyeri hilang timbul. Telinga berdenging, gangguan pendengaran, *crocodile tears*, ludah mengalir, demam disangkal. Sekarang pasien rutin minum metil prednisolone 8 mg/hari untuk penyakit SLE.

Riwayat diabetes, hipertensi, penyakit infeksi, ataupun trauma disangkal. Riwayat menstruasi teratur, pasien tidak sedang hamil. Pemeriksaan fisik yang bermakna didapati liang telinga dan membran timpani normal, penilaian fungsi nervus fasialis ditemukan paralisis perifer kiri dengan skor *House-Brackmann* derajat 3 (disfungsi sedang): angkat alis kiri lebih rendah dari kanan, dapat menutup mata dengan usaha maksimal dan asimetris; gerakan mulut jelas asimetris dengan upaya maksimal (gambar 1); tidak ada nyeri tekan pada BL10, GB21. Pemeriksaan EMG 29/11/2019: sesuai dengan lesi fungsional parsial N.VII kiri, terutama mengenai cabang zigomatik dan mandibularis. Prognosis dubia ad malam.



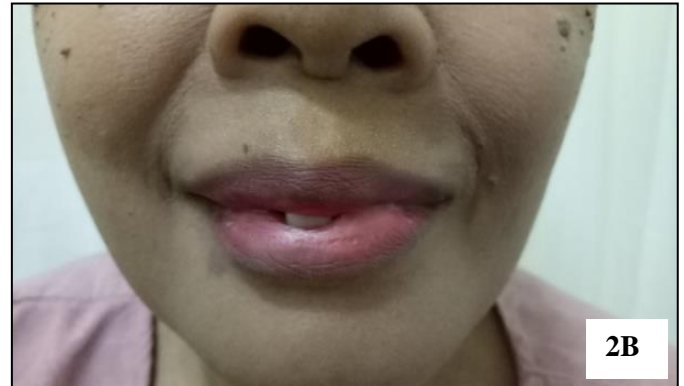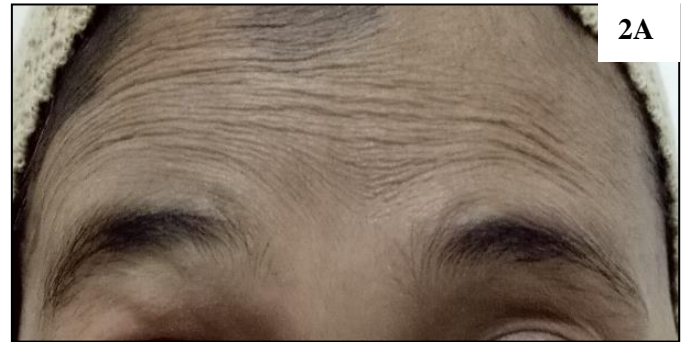Gambar 1A, 1B. Terapi akupunktur ke-1

Pasien diberikan terapi akupunktur manual secara perpedikular pada titik GV20, GB20, BL2, EX-HN4, TE23, TE17, GB14, LI20, LR3, SP6, ST36; penetrasi dari ST7 menuju ST4; ST6 menuju SI18; WAA L^{1,2}; akupunktur telinga pada Shenmen, zero point; elektroakupunktur gelombang *continuous* 2Hz pada titik LI4, LI11 dan penghangatan pada wajah. Sesi akupunktur selama 30 menit, dua kali seminggu. Lokasi titik akupunktur dapat dilihat pada tabel 1.

Tabel 1. Titik akupunktur dan lokasinya

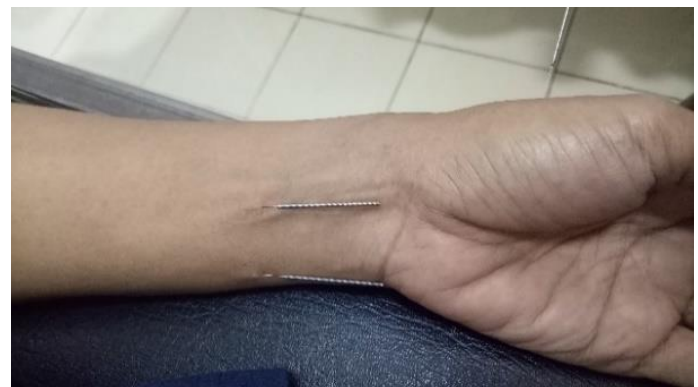Titik akupunktur	Lokasi
GV20	Kepala, 5 B-cun diatas garis rambut depan, pada garis tengah depan
GB14	Pada dahi, 1 B-cun diatas alis, sejajar pupil
GB20	Leher bagian belakang, inferior tulang occipital, pada lekukan antara mulainya otot sternocleidomastoid dan trapezius
BL2	Pada wajah, lekukan batas alis medial
EX-HN4	Pertengahan alis mata
LI4	Punggung tangan, sisi radial pada pertengahan tulang metakarpal kedua
LI11	Sisi lateral siku, pertengahan dari garis yang menghubungkan LU5 dengan epikondilus lateral humerus
LI20	Sulkus nasolabial setinggi pertengahan batas samping cuping hidung
LR3	Punggung kaki, antara tulang metatarsal satu dan dua, pada lekukan distal dari sambungan dasar kedua tulang tersebut.
SP6	Bagian belakang sisi medial tibia, 3 B-cun diatas tonjolan maleolus medial
ST6	1 jari tengah anterosuperior ke arah angulus mandibula
ST7	Pada wajah, lekukan antara titik tengah batas bawah arkus zigomatikus dan rahang bawah
ST36	Tungkai bawah depan, 3 B-cun bawah ST35
TE17	Belakang lobus telinga, lekukan bawah prosesus mastoid

Setelah terapi akupunktur keenam, saat angkat alis, tampak alis kiri sudah lebih naik demikian juga dengan kerut dahi kiri lebih banyak dibandingkan terapi akupunktur pertama. Lipatan nasolabial mulai tampak simetris pada sisi kiri dan kanan (gambar 2A, 2B).



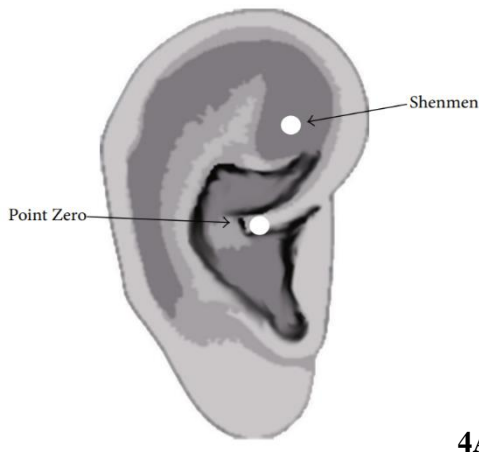
Gambar 2A, 2B. Terapi akupunktur ke-6

Lokasi dan titik akupunktur yang dilakukan pada pasien dapat dilihat pada gambar 3 dan 4.



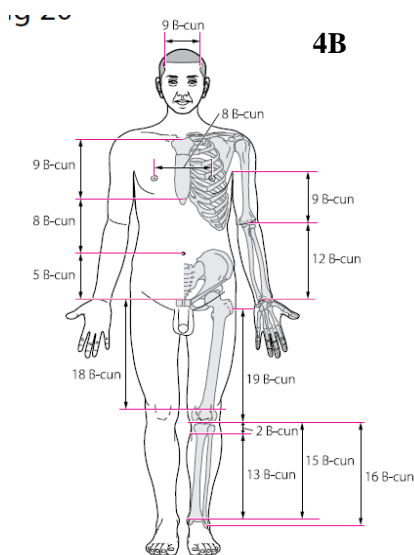
Gambar 3. Lokasi WAA L^{1,2} (upper left 1,2)

Akupunktur keduabelas, baal pada mulut hilang, skor *House-Brackmann* derajat 2 (disfungsi minimal): dapat menutup mata dengan upaya minimal; gerakan mulut simetris dengan upaya maksimal. Pada gerakan angkat alis terlihat alis kanan dan kiri sudah simetris (gambar 5A); sudut mulut kanan dan kiri simetris saat pasien tersenyum maksimal (5B). Pengukuran menggunakan 2 buah mistar untuk menilai perbedaan ketinggian alis dan sudut mulut kanan dan kiri dihitung dari garis horisontal. Pasien merasa senang atas perubahan pada wajahnya dan sudah dapat bekerja kembali sebagai guru TK.



4A

Gambar 4A. Lokasi titik Shenmen dan point zero telinga (Arai dkk., 2013)




4B

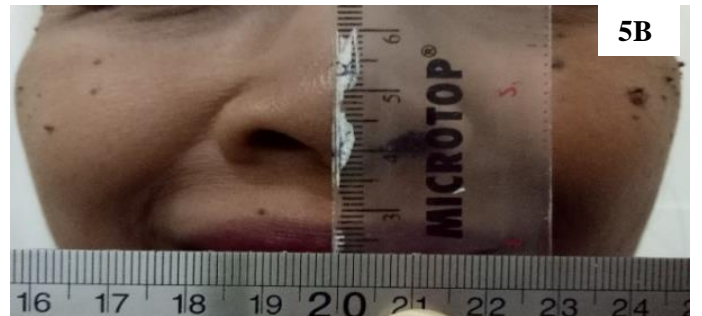Gambar 4B. Metode penentuan lokasi titik akupunktur berdasarkan proporsi tulang/Bone-cun (B-cun) (WHO, 2009).

Pembahasan

Mekanisme BP adalah suatu proses inflamasi saraf fasialis yang mengakibatkan kompresinya di sepanjang segmen sempit kanal fallopi (Inanc, 2013). Pada sebagian besar penelitian, BP diperkirakan sembuh secara spontan dalam waktu tiga minggu dengan atau tanpa intervensi medis. Komplikasi mencapai 30% pasien seperti paresis, kontraktur, spasme wajah, sinkinesis atau lakrimasi persisten (Oksuz dkk., 2019; Li dkk., 2015; Cooper dkk., 2017). Meskipun penggunaan kortikosteroid telah dilaporkan memperbaiki gejala BP, dalam kasus ini, pasien tidak mengalami perbaikan yang optimal setelah terapi konvensional (kortikosteroid, antivirus, dan fisioterapi). Kurangnya resolusi ini mungkin dikaitkan dengan keparahan gejala atau faktor etiologi lainnya, seperti gangguan telinga (otitis media akut, kolesteatoma) dan penyakit SLE yang diderita pasien (Hohman & Hadlock, 2014; Cooper dkk., 2017; Cayir, 2013).



5A



5B

Gambar 5A, 5B. Terapi akupunktur ke-12

Pasien datang 6 minggu setelah gejala, terapi yang direkomendasikan adalah teknik penjaruman penetrasi, elektroakupunktur untuk paralisis otot (Xiaoming, 2005). Gejala-gejala pada wajah kiri pasien, seperti ketidakmampuan dalam mengerutkan kening, menutup mata, menyeringai, dengan alur nasolabial yang dangkal dan gangguan indra perasa dimanifestasikan di zona atas (*upper*) 1 dan atas 2. Oleh karena itu terapi WAA yang dipilih L^{1,2} (*upper left* 1,2). Jarum diinsersi pada pergelangan tangan kiri mengarah ke jantung, tanpa rasa deqi (Wang, 2009; Xinshu, 1991).

Pengaruh akupunktur pada titik LI4 terhadap FC (*Functional Connectivity*) dari ACC (*Anterior Cingulate Cortex*) untuk pasien BP dengan durasi klinis yang berbeda dan hasil menunjukkan bahwa perubahan yang berbeda diamati. Perubahan FC yang disebabkan oleh akupunktur terjadi pada lebih dari satu sistem saraf fungsional. Penonaktifan dalam kelompok awal dan aktivasi positif pada kelompok lanjut disesuaikan dengan gangguan konektivitas pada tahap akut dan reorganisasi selanjutnya selama pemulihan BP. Sinkronisasi ini menunjukkan pengaruh akupunktur bergantung pada status fungsional otak dan dapat menyiratkan peran homeostatik akupunktur dalam pengobatan *Bell's Palsy*. Bahkan, mengubah FC dari "jaringan pemrosesan aferen homeostatik" diinduksi oleh akupunktur juga mencerminkan peran akupunktur sebagai regulasi homeostatis (Wu dkk., 2015).

Uji klinis telah menemukan bahwa akupunktur setidaknya sama efektifnya dengan kortikosteroid dalam mengobati BP, dan bahwa terapi elektroakupunktur di titik akupunktur Zusanli ST36 tikus dapat mengembalikan keseimbangan pada respon sel T *helper* Th1/Th2/Th17/Treg dengan merangsang hipotalamus untuk meningkatkan produksi ACTH. Ini penting karena hipotalamus dianggap sebagai pengatur utama berbagai proses fisiologi dan patofisiologi termasuk emosi, aktivitas otonom, dan

rasa sakit. β -endorphin adalah opioid penting di otak, dan stimulasi elektroakupunktur dapat menghasilkan efek analgesik dengan mengaktifkan ACTH dan/atau pelepasan beta-endorfin oleh otak sehingga menghasilkan peningkatan pelepasan hormon. Dalam hal ini, ACTH dan titik ST36 dapat digunakan untuk mengurangi peradangan, seperti steroid. Meskipun, penyebab BP tidak diketahui tetapi infeksi virus, iskemia vaskular, atau penyakit autoimun telah didalilkan sebagai patomekanisme yang mungkin.

Titik akupunktur wajah lebih disukai pada atau dekat lokasi titik akupunktur, terutama pada area yang terganggu gerakannya. Karena, kumpulan dari saraf yang teraktivasi dan komponen neuroaktif yang didistribusikan di kulit, otot, dan jaringan ikat di sekitar jarum yang dimasukkan didefinisikan sebagai unit akupunktur saraf (*neural acupuncture unit/NAU*). Komponen neuroaktif antara lain sel mast, pembuluh darah kaya saraf simpatis, dan pembuluh limfatik kecil. Selain itu, sel mast melepaskan banyak mediator neuroaktif, termasuk histamin, substansi P (SP), dan faktor imun lainnya melalui mekanisme degranulasi sebagai respons terhadap stimulasi akupunktur, sel nonneuron lainnya, termasuk makrofag, fibroblas, limfosit, trombosit, dan keratinosit juga terlibat dalam modulasi sinyal lokal dan aferen dari NAU. Sel-sel ini melepaskan berbagai, pemancar, modulator, faktor inflamasi dan imun, yang secara langsung atau tidak langsung bekerja pada reseptor yang sesuai pada permukaan serat aferen perifer. Untuk merangsang unit akupunktur saraf ini secara efektif menggunakan elektroakupunktur. Modalitas ini memberikan kemanjuran klinis yang signifikan pada kelumpuhan wajah perifer dan tidak ada perbedaan yang signifikan dalam kemanjuran di antara berbagai bentuk gelombang. Ini terutama berlaku untuk otot di bawah kontraksi tonik kontinu. Penghambatan tonus otot oleh stimulasi akupunktur mungkin terkait dengan pemulihan fungsional saraf wajah dan otot terkait (Inanc, 2013).

Terapi akupunktur dapat mempercepat waktu pemulihan dan menurunkan gejala residu yang sering terjadi, dan oleh karena itu terapi akupunktur harus dipertimbangkan sebagai pilihan terapi pasien BP. Manifestasi gejala BP beragam, dan prognosis bergantung pada gejala. Terapi akupunktur, disesuaikan dengan presentasi spesifik dari masing-masing pasien, karena itu dapat memiliki dampak mendalam pada pemulihan dan prognosis jangka panjang (Cooper dkk., 2017).

Tidak ada bukti berkualitas tinggi (Contoh: RCT) yang menunjukkan manfaat yang signifikan (dalam hal menghasilkan pemulihan sempurna BP) dari perawatan terapi fisik atau terapi dengan antivirus anti-herpes simpleks bila dibandingkan dengan plasebo. Akupunktur digunakan secara luas untuk BP di negara-negara Asia seperti Turki. Ini adalah terapi berisiko rendah untuk BP. Penelitian telah menunjukkan bahwa akupunktur mungkin bermanfaat untuk BP, tetapi kualitas uji coba yang relevan tidak memadai untuk memungkinkan kesimpulan yang jelas tentang kemanjurannya. Kesimpulan kami adalah akupunktur dapat bermanfaat sebagai pengobatan alternatif untuk BP tanpa efek samping. Namun, penelitian lebih lanjut dengan uji coba berkualitas tinggi diperlukan untuk menunjukkan kemanjuran akupunktur dalam konteks ini (Cayir dkk., 2013).

Kesimpulan

Dalam sebagian besar studi penelitian, BP diperkirakan sembuh secara spontan dalam tiga minggu dengan atau tanpa intervensi medis. Komplikasi mencapai 30% dari pasien, seperti paresis, kontraktur, kejang wajah, sinkinesis atau lakrimasi persisten. Kortikosteroid, obat antivirus, dan terapi fisik dapat digunakan untuk mengobati BP, namun terapi ini tidak bisa dinyatakan memberikan kesembuhan. Sejumlah penelitian telah menyarankan akupunktur bermanfaat untuk BP. Pada studi kasus ini memperlihatkan bahwa terapi kombinasi akupunktur tubuh, WAA dan akupunktur telinga dapat meningkatkan pemulihan BP pada pasien dengan riwayat terapi farmakologis sebelumnya.

Daftar Pustaka

- Arai, YCP, Sakakima, Y, Kawanishi, J, Nishihara, M, Ito, A, Tawada, Y, Maruyama, Y. (2013). Auricular acupuncture at the "Shenmen" and "Point Zero" points induced parasympathetic activation, *Evidence-Based Complementary and Alternative Medicine*, vol. 2013, article ID.945063. <http://dx.doi.org/10.1155/2013/945063>
- Baugh, RF, Basura, GJ, Ishii, LE, Schwartz, SR, Drumheller, CM, Burkholder, R, et al. (2013). Clinical Practice Guideline: Bell's Palsy. *Otolaryngol Neck Surg*, vol. 149, no. 3S, hh. S1–27. DOI: 10.1177/0194599813505967
- Bodénez, C, Bernat, I, Willer, JC, Barré, P, Lamas, G, Tankéré, F. (2010). Facial nerve decompression for idiopathic Bell's Palsy: report of 13 cases and literature review. *J Laryngol Otol*, vol. 124, no. 3, hh. 272–8. DOI:10.1017/S0022215109991265
- Cayir, Y, Set, T, Akturk, Z. (2013). The effect of acupuncture in a patient with Bell's Palsy: A case report. *The European Journal of Oriental Medicine*, vol. 7, no. 4, hh. 46-7.
- Cooper, J, Deng, Y, Langland, J. (2017). Enhanced Recovery from Bell's Palsy with Acupuncture and Chinese Herbal Medicine: A Case Report. *Journal of Chinese Medicine*, vol. 7, no. 114, hh. 48-52
- De Seta, D, Mancini, P, Minni, A, Prosperini, L, De Seta, E, Attanasio, G, et al. (2014). Bell's Palsy: Symptoms preceding and accompanying the facial paresis. *Sci World J*, vol. 2014, hh. 1-6, <http://dx.doi.org/10.1155/2014/801971>
- Eviston, TJ, Croxson, GR, Kennedy, PGE, Hadlock, T, Krishnan, AV. (2015). Bell's Palsy: Aetiology, clinical features and multidisciplinary care. *J Neurol Neurosurg Psychiatry*, vol. 86, no. 12, hh. 1356–61, DOI: 10.1136/jnnp-2014-309563
- Hohman, MH, Hadlock, TA. (2014). Etiology, diagnosis, and management of facial palsy: 2000 patients at a facial nerve center. *Laryngoscope*, vol. 124, hh. E283-93, DOI: 10.1002/lary.24542
- Inanç, BB. (2013). Bell Palsy and Acupuncture Treatment. *J Clin Anal Med*, vol. 4, no. suppl 4, hh. 426-8.
- Lao, HH. (1999). *Oriental Healthcare Center*, 2nd edition, New

York.

- Li, P, Qiu, T, Qin, C. (2015). Efficacy of acupuncture for BP: A systematic review and meta-analysis of randomized controlled trials. *PLoS One*, vol. 10, no. 5, hh. 1–14. DOI:10.1371/journal.pone.0121880
- Öksüz, CE, Kalaycıoğlu, A, Uzun, Ö, Kalkışım, ŞN, Zihni, NB, Yıldırım, A, et al. (2019). The Efficacy of Acupuncture in the Treatment of BP Sequelae. *J Acupunct Meridian Stud*, vol. 12, no. 4, hh. 122–30. <https://doi.org/10.1016/j.jams.2019.03.001>
- Ton, G, Lee, LW, Chen, YH, Tu, CH, Lee, YC. (2019). Effects of laser acupuncture in a patient with a 12-year history of facial paralysis: A case report. *Complementary Therapies in Medicine*, vol. 43, hh. 306–310. <https://doi.org/10.1016/j.jams.2019.03.001>
- Wang, Y. (2009). *Micro-Acupuncture in practice*. Churchill livingstone, St. Louis.
- WHO. (2009). *WHO Standard acupuncture point locations in the western pacific region*. WHO, Manila.
- Wu, H, et al. (2015). Effect of acupuncture on functional connectivity of anterior cingulate cortex for Bell's Palsy patients with different clinical duration. *Evidence-Based Complementary and Alternative Medicine*, vol. 2015, article ID. 646872, hh. 1-7. <http://dx.doi.org/10.1155/2015/646872>
- Xiaoming, C. (2005). *Acupuncture & Moxibustion - A Clinical Desk Reference*.
- Xinshu, Z. (1991). Wrist and ankle acupuncture therapy. *Journal of chinese medicine*, vol. 37, hh. 5-14.
- Zandian, A, Osiro, S, Hudson, R, Ali, IM, Matusz, P, Tubbs, SR, et al. (2014). The neurologist's dilemma: A comprehensive clinical review of Bell's Palsy, with emphasis on current management trends. *Med Sci Monit*, vol. 20, hh. 83–90. <http://www.medscimonit.com/download/index/idArt/889876>