

Efek Proteksi Ekstrak Daun Singkong terhadap Hepatotoksisitas yang Diinduksi Gentamisin pada Mencit

Protective Effect of Cassava Leaf Extract on Gentamicin-Induced Hepatotoxicity In Mice

Rosita Dewi¹, Rena Normasari²

¹Laboratorium Histologi, Fakultas Kedokteran, Universitas Jember

²Laboratorium Patologi Anatomi, Fakultas Kedokteran, Universitas Jember

Jalan Kalimantan No. 37 Kampus Tegalboto, Jember 68121

e-mail korespondensi: rosita.fk@unej.ac.id

Abstrak

Penggunaan gentamisin dapat mengakibatkan kerusakan struktur dan fungsi hati. Mekanisme yang mendasari timbulnya kerusakan hati akibat gentamisin adalah peroksidasi lipid pada membran sel dan penekanan sistem pertahanan antioksidan pada hati. Antioksidan yang terkandung di dalam daun singkong seperti vitamin C, karoten, flavonoid, dan mineral dapat melindungi hati dari efek toksik obat. Tujuan penelitian ini adalah mengetahui efek hepatoprotektif daun singkong melalui pengamatan mikroskopik terhadap perubahan gambaran histopatologi hati mencit yang diinduksi gentamisin. Desain penelitian ini merupakan *post test only control group design*. Mencit dibagi menjadi lima kelompok, yaitu kelompok normal, kontrol positif (gentamisin 80 mg/kg BB), kelompok P1, P2, dan P3 (gentamisin 80 mg/kg BB dan ekstrak daun singkong 150 mg/kg BB, 300 mg/kg BB, 450 mg/kg BB berturut-turut, selama 14 hari). Skor rata-rata kerusakan sel hati ditentukan dengan pengamatan mikroskopik 200 sel hati yang mengalami degenerasi parenkimatosa, degenerasi hidropik, dan nekrosis. Analisis *One Way ANOVA* menunjukkan perbedaan bermakna antar kelompok ($p < 0,05$) dan uji *Post Hoc Tukey HSD* menunjukkan bahwa ekstrak daun singkong 450 mg/kg BB dapat menghasilkan perbaikan ciri-ciri sel hati pada gambaran histopatologi hati secara bermakna ($p < 0,05$) dibandingkan dengan kelompok kontrol positif. Berdasar pada hasil penelitian dapat disimpulkan bahwa ekstrak daun singkong memiliki efek proteksi terhadap hepatotoksisitas yang diinduksi gentamisin pada mencit.

Kata kunci: ekstrak daun singkong, hepatotoksisitas, gentamisin, histopatologi hati

Abstract

Gentamicin usage can cause damage to liver structure and function. The basic mechanism inducing liver damage from gentamicin is lipid peroxidation in the cell membrane and the suppression of antioxidant defense system in liver. The antioxidant in cassava leaf such as vitamin C, carotene, flavonoid, dan mineral can protect liver from drug toxicity effect. This research aimed to determine hepatoprotective effect of cassava leaf through microscopic observation of liver histopathology slide of mice induced by gentamicin. The research design was post-test only control group design. Mice were divided into five groups, normal group, positive control (gentamicin 80 mg/kg b.w.); P1, P2, and P3 (gentamicin 80 mg/kg b.w. and cassava leaf extract 150 mg/kg b.w., 300 mg/kg b.w., 450 mg/kg b.w. respectively, for 14 days). The average score of liver cell damage was determined by microscopic observation of 200 liver cells undergoing parenchymal degeneration, hydropic degeneration, and necrosis. One Way ANOVA analysis showed significant difference among the groups ($p < 0,05$) and Post Hoc Tukey HSD test showed that cassava leaf extract at the dose level of 450 mg/kg b.w. resulted significant liver cell characteristic improvement in liver histopathology slide ($p < 0,05$) compared to positive control group. It could be concluded that cassava leaf extract had protective effect on gentamicin-induced hepatotoxicity in mice.

Keywords: cassava leaf extract, hepatotoxicity, gentamicin, liver histopathology

Pendahuluan

Hati merupakan organ yang berperan penting dalam metabolisme, biotransformasi, dan detoksifikasi berbagai jenis obat dan xenobiotik sehingga sangat rentan mengalami kerusakan (Galaly *et al.*, 2014; Prasetiawan *et al.*, 2015; Almohawes, 2017). Kerusakan hati karena zat toksik dipengaruhi oleh jenis, dosis, dan lama paparan zat toksik (Prasetiawan *et al.*, 2015). Berbagai kondisi klinis yang terjadi akibat paparan zat toksik terhadap hati diklasifikasikan secara khusus dalam *International Statistical Classification of Diseases and Related Health Problems 10th Revision (ICD-10)* (WHO, 2016). Obat-obatan merupakan contoh agen hepatotoksik. Lebih dari 900 obat bersifat hepatotoksik dan 20-40% diantaranya menyebabkan gagal hati fulminan (Mehta *et al.*, 2016). Di Amerika Serikat tercatat sejumlah 1600-2000 kasus gagal hati akut per tahun, lebih dari 50% di antaranya disebabkan oleh obat-obatan, dan sekitar 30% pasien yang menerima terapi intensif termasuk transplantasi hati mengalami kematian (Fisher *et al.*, 2015; Mehta *et al.*, 2016). Mekanisme yang mendasari terjadinya kerusakan hati akibat induksi obat adalah inhibisi rantai respirasi mitokondria yang menghasilkan peningkatan jumlah *reactive oxygen species* (ROS) dan deplesi *adenosine triphosphate* (ATP) yang dapat mengakibatkan kematian sel hati (David dan Hamilton, 2010; Istikhomah dan Lisdiana, 2016).

Gentamisin adalah antibiotik golongan aminoglikosida yang sering digunakan untuk terapi infeksi bakteri gram negatif dengan menghambat sintesis protein bakteri (Almohawes, 2017). Telah banyak studi yang melaporkan efek nefrotoksik dan ototoksik gentamisin sedangkan efek hepatotoksik gentamisin masih jarang diteliti (Galaly *et al.*, 2014). Hasil studi Al-Kenanny *et al.* (2012) menyatakan bahwa pemberian gentamisin intraperitoneal selama delapan hari menginduksi kerusakan hati mencit yang ditunjukkan melalui peningkatan kadar *aspartate transaminase* (AST) dan *alanine transaminase* (ALT) serum. Gentamisin meningkatkan stres oksidatif dan aktivitas radikal bebas serta menghambat sistem pertahanan antioksidan pada hati sehingga terjadi kelebihan produksi ROS. ROS akan merusak membran lipid, protein, dan asam nukleat yang selanjutnya memicu toksisitas, disfungsi, dan kerusakan sel hati (Galaly *et al.*, 2014; Almohawes, 2017).

Berbagai produk alam dapat digunakan untuk melindungi hati dari efek toksisitas obat. Secara

umum, tanaman dipertimbangkan sebagai antioksidan alami yang efektif dan aman dalam meningkatkan pertahanan antioksidan internal dan menetralkan ROS (Galaly *et al.*, 2014; Almohawes, 2017). Salah satu tanaman pangan di Indonesia yang mengandung antioksidan adalah singkong. Bagian umbi singkong mengandung karbohidrat tinggi sehingga sering digunakan sebagai pengganti beras sedangkan bagian daun singkong mengandung antioksidan tinggi di antaranya tanin, saponin, flavonoid, vitamin C, dan vitamin A (Hasim *et al.*, 2016; Rachman *et al.*, 2016). Vitamin C pada daun singkong (130 mg per 100 gram daun singkong) mencapai hampir empat kali lipat vitamin C pada umbi singkong (36 mg per 100 gram daun singkong) sedangkan karoten pada daun singkong mencapai 7052 µg per 100 gram dan tidak ditemukan pada bagian umbi (Direktorat Gizi Departemen Kesehatan RI, 1995; Rachman *et al.*, 2016). Senyawa antioksidan memberikan elektron pada molekul radikal bebas sehingga aktivitas radikal bebas akan terhambat dan molekul radikal bebas bersifat stabil (Hasim *et al.*, 2016; Rachman *et al.*, 2016; Normasari *et al.*, 2017). Efek proteksi daun singkong terhadap hepatotoksitas belum banyak diteliti. Oleh karena itu, penulis akan melakukan penelitian untuk mengetahui efek hepatoprotektif daun singkong melalui pengamatan terhadap perubahan gambaran histopatologi hati mencit yang telah diinduksi gentamisin.

Metode

Hewan coba yang digunakan sebagai subjek penelitian ini adalah mencit (*Mus musculus*) jantan dengan umur 2-3 bulan dan bobot badan ±20 gram. Jumlah sampel adalah 25 ekor. Rancangan penelitian yang diterapkan adalah *post test only control group design*. Mencit dibagi menjadi 5 kelompok secara random, yaitu kelompok normal (N), kelompok kontrol positif (K) yang diberi gentamisin 80 mg/kg BB, kelompok perlakuan 1 (P1) yang diberi gentamisin 80 mg/kg BB dan ekstrak daun singkong 150 mg/kg BB, kelompok perlakuan 2 (P2) yang diberi gentamisin 80 mg/kg BB dan ekstrak daun singkong 300 mg/kg BB, dan kelompok perlakuan 3 (P3) yang diberi gentamisin 80 mg/kg BB dan ekstrak daun singkong 450 mg/kg BB. Perlakuan diberikan setiap hari selama 14 hari. Variabel penelitian ini adalah gambaran histopatologi hati mencit.

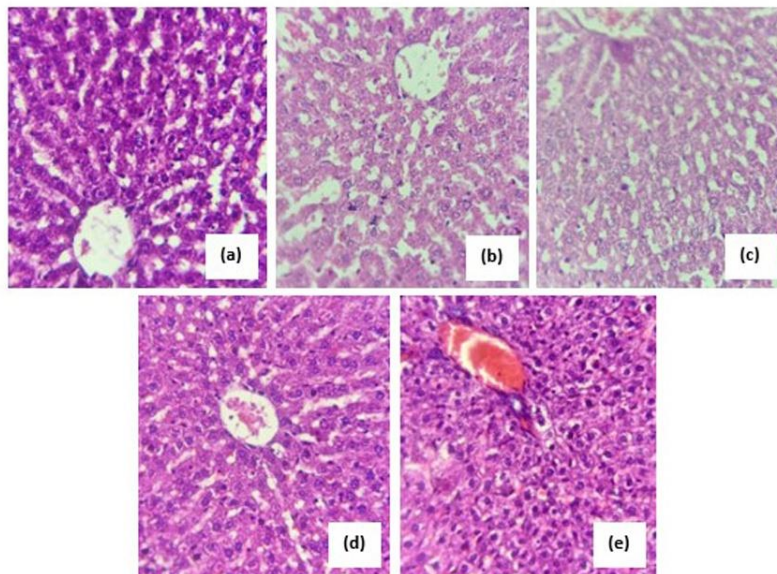
Pengamatan gambaran histopatologi hati dilakukan terhadap 200 sel hati di bawah mikroskop cahaya

dengan perbesaran 400 kali. Kerusakan sel hati dikategorikan menjadi 4 derajat, yaitu derajat 1 dengan ciri-ciri sel hati normal, derajat 2 dengan ciri-ciri degenerasi parenkimatososa, derajat 3 dengan ciri-ciri degenerasi hidrofik, dan derajat 4 dengan ciri-ciri nekrosis. Skor total kerusakan sel hati ditentukan dengan menghitung jumlah sel hati derajat 1 yang dikalikan dengan 1, sel hati derajat 2 yang dikalikan dengan 2, sel hati derajat 3 yang dikalikan dengan 3, dan sel hati derajat 4 yang dikalikan dengan 4. Skor rata-rata kerusakan sel hati setiap mencit diperoleh dari skor total dibagi 200 (Permatasari, 2013). Data skor rata-rata kerusakan sel hati diuji distribusi dan homogenitasnya kemudian dianalisis dengan *One Way Anova* dengan tingkat kepercayaan 95%. Untuk mengetahui perbedaan signifikan antar kelompok dilakukan uji *Post Hoc Tukey HSD*.

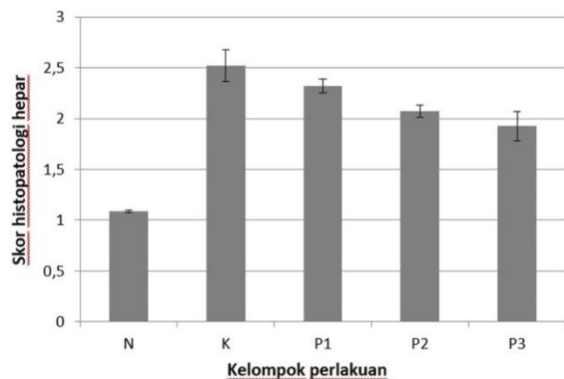
Hasil

Berdasar pada pengamatan preparat histopatologi hati mencit, kerusakan sel hati meliputi degenerasi parenkimatososa, degenerasi hidrofik, dan nekrosis (Gambar 1). Skor rata-rata kerusakan sel hati setiap kelompok mencit dideskripsikan pada Gambar 2. Hasil analisis menggunakan *One Way ANOVA* menunjukkan nilai signifikansi 0,000 yang berarti

terdapat perbedaan bermakna antar kelompok. Setelah dilakukan uji *Post Hoc Tukey HSD*, dapat diketahui perbedaan bermakna antara kelompok normal (N) dan kelompok kontrol positif (K) ($p=0,000$). Hasil analisis ini menunjukkan bahwa gentamisin 80 mg/kgBB dapat menimbulkan kerusakan sel hati secara bermakna. Antara kelompok kontrol positif (K) dengan kelompok perlakuan 1 (P1) serta antara kelompok kontrol positif (K) dengan kelompok perlakuan 2 (P2) tidak ditemukan perbedaan bermakna ($p=0,764$ dan $p=0,058$). Dosis ekstrak daun singkong 150 mg/kgBB dan 300 mg/kgBB dapat menurunkan skor rata-rata kerusakan sel hati tetapi belum menghasilkan perbedaan bermakna. Perbedaan bermakna ditemukan antara kelompok kontrol positif (K) dengan kelompok perlakuan 3 (P3) ($p=0,004$), yang berarti bahwa dosis ekstrak daun singkong 450 mg/kgBB dapat menghasilkan perbaikan gambaran histopatologi hati secara bermakna. Namun, antara kelompok perlakuan 3 (P3) dan kelompok normal (N) menunjukkan adanya perbedaan bermakna ($p=0,000$). Hal ini mengindikasikan bahwa gambaran histopatologi hati kelompok perlakuan 3 (P3) belum serupa dengan gambaran histopatologi hati kelompok normal (N).



Gambar 1. Gambaran histopatologi hati mencit.



Gambar 2. Skor rata-rata kerusakan sel hati mencit

Pembahasan

Pemberian gentamisin berpotensi menimbulkan kerusakan struktur dan fungsi sel hati. Galaly *et al.* (2014) melakukan induksi kerusakan hati tikus dengan injeksi gentamisin 100 mg/kgBB intraperitoneal setiap 2 hari selama 21 hari. Kadar AST, ALT, dan *lactate dehydrogenase* (LDH) serum meningkat secara bermakna dan pada pengamatan gambaran histopatologi hati ditemukan degenerasi hidrofik, degenerasi lemak, infiltrasi sel inflamasi, dan kongesti vena porta. Pada studi lain yang dilakukan oleh Almohawes (2017), digunakan injeksi gentamisin 40 mg/kgBB intraperitoneal selama 7 hari. Kadar AST dan ALT serum meningkat secara bermakna serta kadar *malondialdehyde* (MDA) pada jaringan hati juga meningkat secara bermakna. MDA merupakan produk oksidasi asam lemak tidak jenuh dan bersifat toksik terhadap sel. Pengukuran kadar MDA digunakan sebagai indikator terjadinya stres oksidatif (Powers dan Jackson, 2008).

Stres oksidatif merupakan mekanisme utama yang bertanggung jawab terhadap kerusakan sel hati. Produksi radikal bebas dan penekanan sistem pertahanan antioksidan pada hati mempengaruhi progresivitas kerusakan sel hati yang diinduksi obat (Galely *et al.*, 2014). Peroksidasi lipid paling banyak terjadi pada membran sel, terutama pada komponen asam lemak tidak jenuh ganda. Peroksidasi lipid merupakan reaksi berantai yang menghasilkan pasokan radikal bebas terus-menerus yang menginisiasi peroksidasi lebih lanjut (Hamid *et al.*, 2010). Penekanan antioksidan enzimatis dan non-enzimatis pada hati juga meningkatkan produksi ROS yang akan merusak membran lipid, protein, dan asam nukleat sehingga terjadi kerusakan struktur

dan fungsi sel (Winarsi, 2007; Galely *et al.*, 2014). David dan Hamilton (2010) menyatakan bahwa proses paling awal yang mendasari terjadinya penyakit hati akibat induksi obat adalah inhibisi rantai respirasi mitokondria yang meningkatkan produksi ROS dan deplesi ATP. Kedua proses ini memicu terjadinya nekrosis sel hati.

Kerusakan sel hati akibat stres oksidatif yang ditimbulkan oleh gentamisin dibuktikan pada penelitian ini melalui pengamatan gambaran histopatologi hati. Pada kelompok normal, ditemukan sel hati yang sesuai dengan ciri-ciri histologi sel hati normal, yaitu berbentuk polihedral, sitoplasma utuh berwarna ungu, membran sel utuh sehingga batas antar sel tampak jelas, dan inti sel berada di tengah (Prasetiawan *et al.*, 2015; Istikhomah dan Lisdiana, 2016; Sari *et al.*, 2018). Pada kelompok kontrol positif, ditemukan kerusakan sel hati akibat induksi gentamisin berupa degenerasi dan nekrosis. Degenerasi parenkimatosia ditandai dengan adanya pembengkakan sel dan sitoplasma keruh dan tampak bergranula. Degenerasi hidrofik ditandai dengan adanya vakuolisasi pada sitoplasma dan sitoplasma tampak pucat. Hal ini disebabkan oleh kerusakan membran sel dan deplesi ATP. Deplesi ATP mengakibatkan ion natrium dan air masuk ke dalam sel dan ion kalium keluar sel, diikuti dengan peningkatan tekanan osmosis sehingga air masuk ke dalam sel. Proses ini terus berlanjut dan menimbulkan gangguan sintesis protein membran oleh retikulum endoplasma. Sel tidak mampu mengeliminasi air sehingga terjadi akumulasi air. Organ sel juga menyerap air dan membengkak sehingga sitoplasma tampak bergranula (Istikhomah dan Lisdiana, 2016; Sari *et al.*, 2018). Nekrosis sel ditandai dengan adanya pengerutan inti sel (piknosis), pecahnya inti sel menjadi fragmen-fragmen (kariokinesis), dan lisis inti sel (kariolisis), serta lisis membran sel sehingga batas antar sel tidak jelas (Prasetiawan *et al.*, 2015; Istikhomah dan Lisdiana, 2016; Sari *et al.*, 2018). Nekrosis sel hati yang disebabkan oleh induksi obat-obatan termasuk dalam pola nekrosis zonal yang melibatkan zona 3 dan dapat pula melibatkan zona 1 (Krishna, 2017; Kleiner, 2018).

Perbaikan gambaran histopatologi hati ditunjukkan oleh penurunan skor kerusakan sel hati secara bermakna pada kelompok P3 dengan pemberian ekstrak daun singkong 450 mg/kgBB. Namun, perbaikan kerusakan sel hati belum setara dengan ciri-ciri histologi sel hati normal. Hal ini dapat disebabkan oleh tingginya dosis gentamisin atau

kurangnya dosis ekstrak daun singkong yang diberikan.

Pada penelitian ini, digunakan daun singkong sebagai sumber antioksidan alami yang melindungi sel hati dari efek negatif radikal bebas. Menurut data Direktorat Gizi Departemen Kesehatan RI (1995), per 100 gram daun singkong mengandung 130 mg vitamin C dan 7052 µg karoten. Vitamin C dan karoten merupakan antioksidan non-enzimatik yang diperoleh dari luar tubuh dan berdasar pada mekanisme kerjanya termasuk dalam antioksidan sekunder yang bekerja dengan cara menangkap radikal bebas dan mencegah berlangsungnya reaksi berantai (McDowell, 2007; Puspitarini, 2010; Samber *et al.*, 2013; Rachman *et al.*, 2016). Senyawa antioksidan memberikan elektron pada molekul radikal bebas sehingga bersifat stabil (Hasim *et al.*, 2016; Normasari *et al.*, 2017).

Aktivitas antioksidan ekstrak daun singkong disebabkan pula oleh kandungan senyawa fenolik dan flavonoid di dalamnya. Analisis komponen fitokimia terhadap ekstrak air dan ekstrak metanol daun singkong simplisia dan daun singkong rebus yang dilakukan oleh Hasim *et al.* (2016) menunjukkan bahwa daun singkong mengandung senyawa fenolik dan flavonoid. Berdasarkan mekanisme kerjanya, senyawa ini juga termasuk dalam antioksidan sekunder (McDowell, 2007; Samber *et al.*, 2013; Rachman *et al.*, 2016). Flavonoid merupakan senyawa polifenol dan aktivitas antioksidannya disebabkan oleh gugus hidroksi fenolik pada struktur molekulnya. Flavonoid dapat menghambat aktivitas radikal hidroksil, anion superoksida, dan radikal lipid peroksida (Puspitarini, 2010). Proses pembuatan ekstrak daun singkong tidak menggunakan perebusan dengan air. Proses perebusan daun singkong dapat menurunkan total fenolik dan flavonoid sekitar 30% serta menurunkan aktivitas antioksidan dibandingkan dengan simplisia. Panas pada proses perebusan dapat merusak senyawa fenolik yang bersifat tidak stabil sehingga mudah terlarut dalam air rebusan (Hasim *et al.*, 2016). Selain mengandung senyawa fenol, daun tanaman yang berwarna hijau juga mengandung zat besi (Fe) yang dapat berfungsi sebagai ko-faktor enzim katalase yang akan mengkatalisis reaksi perubahan hidrogen peroksida menjadi air (McDowell, 2007; Liu dan Pravia, 2010; Normasari *et al.*, 2017).

Kesimpulan

Berdasar pada hasil penelitian dapat disimpulkan bahwa ekstrak daun singkong memiliki efek proteksi terhadap hepatotoksitas yang diinduksi gentamisin pada mencit.

Daftar Pustaka

- Al-Kenanny ER, Al-Hayaly LK, dan Al-Badrany AG.. 2012. Protective Effect of Dietary Inclusion of Garlic (*Allium sativum*) on Gentamicin-Induced Hepatotoxicity and Oxidative Stress in Rats. *Asian Pacific Journal of Tropical Biomedicine*. 3: 47-475.
- Almohawes ZN. 2017. Protective Effect of Melatonin on Gentamicin Induced Hepatotoxicity in Rats. *Journal of Pharmacology and Toxicology*. 12(3): 129-135.
- David S dan Hamilton JP. 2010. Drug-Induced Liver Injury. *US Gastroenterology Hepatology Review*. 1(6): 73-80.
- Direktorat Gizi Departemen Kesehatan RI. 1995. *Daftar Komposisi Bahan Makanan*. Jakarta: Bharata Karya Aksara.
- Fisher K, Vuppalanchi R, dan Saxena R. 2015. Drug-Induced Liver Injury. *Archive of Pathology and Laboratory Medicine*. 139: 876-887.
- Galaly SR, Ahmed OM, dan Mahmoud AM. 2014. Thymoquinone and Curcumin Prevent Gentamicin-Induced Liver Injury by Attenuating Oxidative Stress, Inflammation, and Apoptosis. *Journal of Physiology and Pharmacology*. 65(6): 823-832.
- Hasim H, Falah S, dan Dewi LK. 2016. Pengaruh Perebusan Daun Singkong (*Manihot esculenta* Crantz) terhadap Kadar Total Fenol, Flavonoid, dan Aktivitas Antioksidannya. *Current Biochemistry*. 3(3): 116-127.
- Istikhomah dan Lisdiana. 2016. Efek Hepatoprotektor Ekstrak Buah Pedada (*Sonneratia caseolaris*) pada Tikus Putih (*Rattus novergicus*). *Life Science*. 5(1): 52-58.
- Kleiner DE. 2018. Recent Advances in the Histopathology of Drug-Induced Liver Injury. *Surgical Pathology*. 11(2018): 297-311.
- Krishna M. 2017. Patterns of Necrosis in Liver Disease. *Clinical Liver Disease*. 10(2): 53-56.

- Liu RM dan Pravia KAG. 2010. Oxidative stress and Glutathione in TGF- β -mediated fibrogenesis. *Free Radical Biology and Medicine*. 48(1): 1-15.
- Mehta N, Pinsky MR, Ozick LA, Gbadehan E, dan Talavera F. 2016. *Drug-Induced Hepatotoxicity*. <https://emedicine.medscape.com/article/169814-overview> [accessed on 14 May 2019].
- McDowell LR. 2007. Vitamins and minerals functioning as antioxidants with supplementation considerations. *Proceeding Florida Ruminant Nutrition Symposium*. dairy.ifas.ufl.edu/rns/2007/McDowell.pdf
- Normasari R, Dewi R, dan Rachmania S. 2017. Efek Ekstrak Daun Singkong terhadap Perbaikan Struktur dan Fungsi Ginjal Mencit yang Diinduksi Gentamisin. *Journal of Agromedicine and Medical Sciences*. 3(1): 1-6.
- Permatasari PA. 2013. Gambaran Histopatologi Hati dan Ginjal Pasca Pemberian Ekstrak Etanol Daun Kembang Bulan (*Thitonia diversifolia*) (Studi pada Tikus Putih Galur Wistar). [Skripsi]. Fakultas Kedokteran Universitas Jember, Jember.
- Prasetiawan E, Sabri E, dan Ilyas S. 2015. Gambaran Histologis Hepar Mencit (*Mus musculus L.*) Strain DDW setelah Pemberian Ekstrak N-Heksan Buah Andaliman (*Zanthoxylum acanthopodium DC.*) Selama Masa Pra Implantasi dan Pasca Implantasi. *Saintia Biologi*. 1(1): 1-6.
- Powers SK dan Jackson MJ. 2008. Exercise-induced oxidative stress: cellular mechanisms and impact on muscle force production. *Physiological Review*. 88(4): 1243-1276.
- Puspitarini A. 2010. Uji Aktivitas Antioksidan Ekstrak Daun Singkong (*Manihotis folium*) Menggunakan Metode Diphenylpicryl Hydrazyl (DPPH). [Skripsi]. Fakultas Farmasi Universitas Sanata Dharma, Yogyakarta.
- Rachman F, Hartati S, Sudarmonowati E, dan Simanjuntak P. 2016. Aktivitas Antioksidan Daun dan Umbi dari Enam Jenis Singkong (*Manihot utilissima Pohl*). *Biopropal Industri*. 7(2): 47-52.
- Samber LN, Semangun H, dan Prasetyo B. 2013. Karakteristik antosianin sebagai pewarna alami. *Prosiding Seminar Nasional X Pendidikan Biologi FKIP UNS*. 10(3): 1-4.
- Sari WN, Saebani S, dan Dhanardhono T. 2018. Pengaruh Pemberian Butylated Hydroxytoluene (2,6-di-tert-butyl-4-methylphenol) Per Oral Dosis Bertingkat terhadap Gambaran Histopatologis Hepar Tikus Wistar. *Jurnal Kedokteran Diponegoro*. 7(2): 1344-1357.
- Winarsi H. 2007. Antioksi dan Alami dan Radikal Bebas: Potensi dan Aplikasinya dalam Kesehatan. Kanisius: Yogyakarta.
- World Health Organization. 2016. *International Statistical Classification of Diseases and Related Health Problems 10th Revision (ICD-10)-WHO Version for; 2016*. <https://icd.who.int/browse10/2016/en/#/K72> [accessed on 20 June 2019].